

Apoio imediato no tratamento das fraturas da base do V metatarsal

Immediate weight-bearing for treatment of fractures at the base of the fifth metatarsal

José Vicente Pansini¹, Mateus Breitenbach Scherer¹, Jonathan Buiar Vidal¹, Ibsen Renan Shikasho Nagima¹

Resumo

Objetivo: Quantificar o percentual das fraturas das zonas I, II e III; avaliar a influência do apoio completo e imediato nos tempos das consolidações clínica e radiográfica dessas fraturas; comparar os tempos de consolidação das fraturas da zona III tratadas com gesso ou com fixação dinâmica e avaliar os resultados do tratamento com o protocolo padronizado, segundo os critérios da *American Orthopaedic Foot and Ankle Society* (AOFAS), e compará-los com os da literatura. **Métodos:** De janeiro de 2010 a julho de 2012, foram tratados 111 pacientes, sendo 64 do gênero feminino, com média de idade de 36 anos. As fraturas, divididas em zonas I, II e III, foram tratadas com bota gessada para apoio imediato, com tempos de imobilização diferenciados: 3, 4 e 6 semanas para cada zona respectivamente. Fraturas da zona III (atletas e não atletas cujas fraturas não consolidaram até a 6ª semana) foram tratadas cirurgicamente, com banda de tensão e apoio imediato. **Resultados:** As fraturas da zona I apresentaram consolidação clínica e radiográfica em 3,1 e 7,5 semanas, respectivamente. As fraturas da zona II apresentaram consolidação clínica e radiográfica em 4,1 e 8,8 semanas, respectivamente. As fraturas da zona III com tratamento conservador apresentaram consolidação clínica e radiográfica em 6,3 e 10,1 semanas, respectivamente. As fraturas da zona III tratadas cirurgicamente apresentaram consolidação clínica e radiográfica em 6 e 9,5 semanas, respectivamente. **Conclusão:** As fraturas da zona I predominaram. As incidências foram de 58, 21 e 21%, respectivamente, para as zonas I, II e III. O apoio imediato não alterou a evolução das fraturas da base do V metatarsal e todas consolidaram com tempos semelhantes aos descritos na literatura. As fraturas da zona III tratadas com banda de tensão e apoio imediato não apresentaram tempo de consolidação mais prolongado. Os números da avaliação final com os critérios da AOFAS confirmam a eficiência do protocolo de tratamento padronizado, e a alta satisfação dos pacientes comprova a interferência positiva do apoio imediato em sua qualidade de vida durante o tratamento.

Descritores: Osso metatarsal/lesões; Consolidação da fratura/métodos; Resultado de tratamento

Correspondência

José Vicente Pansini
Hospital Novo Mundo
Av. República Argentina, 4650
CEP: 81050-001 – Curitiba, PR
E-mail: vicentepansinictba@gmail.com

Data de recebimento:

28/2/2014

Data de aceite:

14/4/2014

¹ Hospital de Fraturas Novo Mundo – Curitiba, PR, Brasil.

Conflito de interesse: Não há

Fonte de financiamento: Não há

Abstract

Objective: To determine the percentage of fractures of zones I, II and III; evaluate the influence of complete and immediate support at clinical and radiographic consolidation of these fractures; compare times to clinical and radiographic healing of fractures of zone III treated with plaster cast or dynamic fixation and immediate support, and evaluate results of treatment using the standardized protocol based on American Orthopaedic Foot and Ankle Society (AOFAS) criteria and compare them with reports in the literature. **Methods:** From January 2010 to July 2012, 111 patients were treated. Of these, 64 were women and 47 were men, the mean patient age was 36 years. The fractures were divided into zones I, II and III and treated with a plaster cast for immediate support with different immobilization times (3, 4 and 6 weeks, for each zone). The fractures of zone III (athletes and non-athletes whose fractures did not consolidate until the sixth week) were surgically treated with tension band and immediate support. **Results:** Fractures of zone I showed clinical and radiological healing at 3.1 and 7.5 weeks respectively. Fractures of zone II showed clinical and radiological healing at 4.1 and 8.7 weeks, respectively. Fractures of zone III treated with conservative approach had clinical and radiological healing at 6.3 and 10.1 weeks, respectively. Fractures of zone III that were surgically treated showed clinical and radiological healing at 6 and 9.5 weeks, respectively. **Conclusion:** Most fractures were from zone I. Incidence rates of fractures of zones I, II and III were 58%, 21% and 21%, respectively. Immediate support did not change the progress of fractures from the base of the fifth metatarsal, and all fractures consolidated at a time similar to that reported in the literature. Fracture of zone III treated with tension band and immediate support did not require more time for consolidation. Numbers of final evaluation with AOFAS criteria confirmed the efficiency of the standardized treatment protocol. High satisfaction with immediate support supports the improved quality of life during treatment.

Keywords: Metatarsal bones/injuries; Fracture healing/methods; Treatment outcome

INTRODUÇÃO

A clareza com que Jones⁽¹⁾ descreveu a fratura na base de seu próprio V metatarsal, na transição metáfise-diafísica, durante dança de salão, em 1902, foi determinante para que todas as fraturas da região proximal do V metatarsal fossem, por muito tempo, denominadas “fraturas de Jones”. Com o passar dos anos, observou-se que nem todas as fraturas da região proximal do V metatarsal eram semelhantes àquela descrita por Jones e que elas poderiam ter evoluções distintas.

Essas fraturas são lesões frequentes e afetam tanto pessoas comuns, em atividades rotineiras, como atletas, em práticas esportivas.

Den Hartog,⁽²⁾ ao estudar tais fraturas, dividiu a base do V metatarsal em três zonas distintas e classificou essas lesões como fraturas da zona I, da zona II e da zona III (Figuras 1-4).

Embora as respectivas zonas I, II e III sejam muito próximas, e as fraturas apresentem quase sempre boa evolução com o tratamento conservador,⁽³⁻⁵⁾ há diferenças marcantes entre elas, dependendo de sua localização, principalmente quanto ao período necessário para consolidação.^(6,7)

As fraturas das zonas I, II e III podem apresentar diferenças importantes na evolução do tratamento, demandando tempos diferenciados de imobilização que podem variar de 3 a 12 semanas, principalmente para as fraturas da zona III.^(8,9)

A literatura retrata multiplicidade de formas de imobilizações, como bota de gesso, órtese tipo bota removível

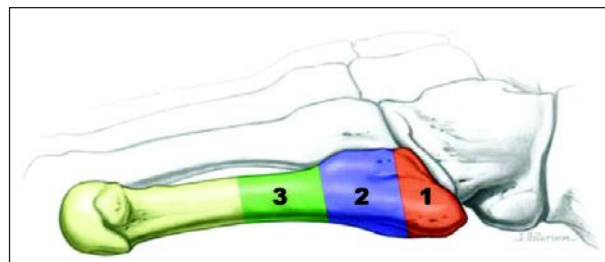


Figura 1 - Zonas I, II e III da base do V metatarsal.⁽²⁾



Figura 2 - Fratura da zona I.



Figura 3 - Fratura da zona II.



Figura 4 - Fratura da zona III.

(*robofoot*) ou apenas enfaixamento, bem como diferenças em relação à carga ou não carga de peso corporal durante o período de imobilização.^(6,9-13) Os resultados não são uniformes e podem ser insatisfatórios se fraturas de zonas distintas forem tratadas da mesma maneira.

As fraturas da zona III são retratadas na literatura como de má evolução, com tempo de consolidação maior e, não raras vezes, evoluindo para pseudartrose. Muitos autores^(2,3,5,6,11-15) preconizam o tratamento cirúrgico dessas fraturas, principalmente nos atletas, para evitar tempo de consolidação prolongado e/ou pseudartrose. Distintas formas de fixação são encontradas na literatura para o referido tratamento cirúrgico, tais como fixação rígida efetuada com placas e parafusos, parafusos intramedulares canulados ou sólidos, ou fixação dinâmica efetuada com banda de tensão.^(3,5,11-13,15)

Há divergências na literatura quanto ao tempo para permitir carga, e os autores se dividem entre os que adotam ou não o apoio precoce no tratamento das fraturas das zonas I e II. A literatura não registra nenhum autor que adota o apoio

completo e imediato para pacientes portadores de fraturas da zona III. Encontramos somente um trabalho que descreve o apoio precoce a partir do primeiro controle ambulatorial pós-operatório (PO) nas fraturas da zona III tratadas cirurgicamente, porém com uso de muletas.⁽¹¹⁾

Os autores, por se depararem com um considerável número de fraturas da região proximal do V metatarsal, cujas formas e resultados de tratamentos eram díspares, propuseram-se a realizar um estudo prospectivo de todas as fraturas da base do V metatarsal a partir de janeiro de 2010. Para esse estudo prospectivo, os autores padronizaram o tratamento para cada tipo de fratura, seguindo a classificação por zonas I, II e III proposta por Den Hartog⁽²⁾. O protocolo de tratamento adotado constou de forma igual de imobilização (bota gessada com apoio para todas as fraturas), porém com tempo de imobilização diferente para cada fratura, conforme sua localização na região proximal do V metatarsal. Fez parte também do protocolo a orientação para apoio completo, a partir do segundo dia de tratamento, para todos os pacientes, independentemente da localização de suas respectivas fraturas e da forma de tratamento.

Os objetivos do estudo foram quantificar o percentual das fraturas das zonas I, II e III em nosso serviço; avaliar a influência do apoio completo e imediato nos tempos das consolidações clínica e radiográfica dessas fraturas; comparar os tempos de consolidação das fraturas da zona III tratadas com gesso ou com fixação dinâmica; avaliar os resultados, segundo os critérios da *American Orthopaedic Foot and Ankle Society* (AOFAS),⁽¹⁶⁾ e compará-los aos da literatura.

MÉTODOS

A casuística é composta por 111 pacientes, sendo 64 do sexo feminino, com média de idade de 36 anos (9 a 76 anos), tratados no Hospital Novo Mundo, na cidade de Curitiba (PR), no período de janeiro de 2010 a julho de 2012.

Todos os pacientes assinaram Termo de Consentimento Informado, segundo os preceitos da ética médica, para participarem deste estudo, que teve a autorização da direção e a aprovação da Comissão de Ética da instituição.

O estudo é prospectivo, com protocolo de tratamento previamente programado para cada tipo de fratura. Todos os pacientes foram orientados a fazer apoio desde o segundo dia de tratamento, independentemente do tipo de fratura ou da forma de tratamento.

Pacientes portadores de fraturas da zona I foram tratados com bota de gesso para apoio imediato por 3 semanas. Pacientes portadores de fraturas da zona II foram tratados com bota de gesso para apoio imediato por 4 semanas. Pacientes portadores de fraturas da zona III, sem desvio, fo-

ram tratados com bota de gesso para apoio imediato por 6 semanas. Pacientes com fraturas da zona III com desvio e aqueles cujas fraturas não consolidaram com 6 semanas de tratamento conservador foram tratados com redução aberta e fixação dinâmica. Foi utilizada a banda de tensão para a fixação de todas essas fraturas, e todos os pacientes foram orientados a fazer apoio completo com o uso de bota tipo *robofoot*, a partir do segundo dia pós-operatório.

Os controles ambulatoriais foram realizados com 3, 4 e 6 semanas de tratamento, para retirada do aparelho gessado e avaliações clínica e radiográfica, respectivamente, para portadores de fraturas das zonas I, II e III, com o objetivo de constatar a consolidação clínica e/ou radiográfica das fraturas. Os demais controles ambulatoriais foram realizados a cada 15 dias, para todos os pacientes, até a consolidação radiográfica da fratura.

As fraturas da zona III, quando tratadas cirurgicamente, foram sempre fixadas com banda de tensão.

Considerou-se clinicamente consolidada a fratura quando o paciente conseguia fazer apoio completo sem o gesso e deambular sem dor. Considerou-se consolidação radiográfica quando o calo ósseo estava presente em pelo menos 50% do diâmetro do V metatarsal visto de frente na radiografia.

O último controle ambulatorial foi realizado em cada paciente quando sua respectiva fratura apresentou consolidação clínica e radiográfica, quando também foi realizada a avaliação final dos resultados do tratamento, segundo os critérios preconizados pela AOFAS.⁽¹⁶⁾

RESULTADOS

A figura 5 retrata o percentual de incidência das fraturas, segundo o sexo, dos 111 pacientes.

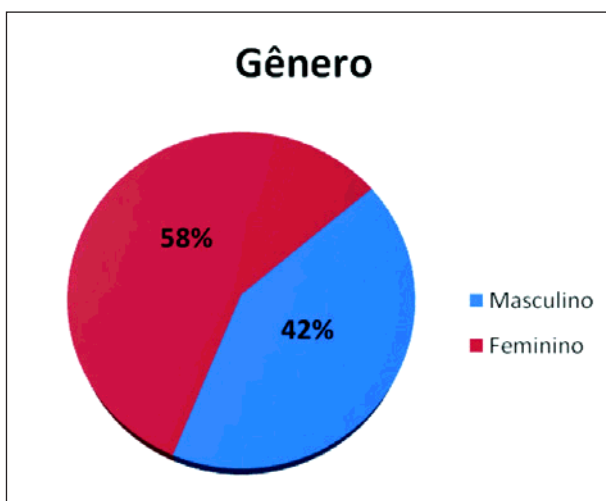


Figura 5 - Incidência das fraturas nas zonas I, II e III no V metatarsal segundo o gênero.

O mecanismo de trauma da fratura da base do V metatarsal foi torção do pé e do tornozelo em 91 pacientes (82%), e trauma direto sobre o V metatarsal em 20 pacientes (18%).

As fraturas da base do V metatarsal estavam assim distribuídas segundo as zonas de classificação: 65 fraturas na zona I (58% dos pacientes), 23 fraturas na zona II (21% dos pacientes) e 23 fraturas na zona III (21% dos pacientes) (Figura 6).

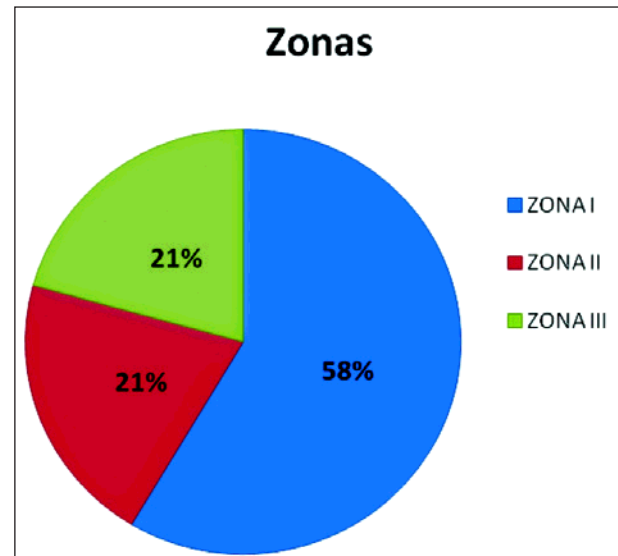


Figura 6 - Distribuição das fraturas da base do V metatarsal, segundo as zonas de classificação.

O tempo médio de consolidação clínica foi de 3,1 semanas (2,4 a 5 semanas) para as fraturas da zona I; 4,1 semanas (3 a 5,8 semanas) para as fraturas da zona II; e 6,3 semanas (5,7 a 7,2 semanas) para as fraturas da zona III (Quadro 1).

Quadro 1 - Médias de tempo (semanas) para consolidação clínica das fraturas da base do V metatarsal, segundo as zonas de classificação I, II e III

Zona da fratura	Consolidação- clínica
I	3,1
II	4,1
III	6,3

O tempo médio de consolidação radiográfica foi de 7,5 semanas (7 a 10 semanas) para as fraturas da zona I; 8,8 semanas (8 a 11 semanas) para fraturas da zona II; e 9,5 semanas (9 a 12 semanas) para as fraturas da zona III (Quadro 2).

O tempo médio de consolidação clínica das fraturas da zona III com tratamento cirúrgico foi de 6,3 semanas e de consolidação radiográfica foi de 9,5 semanas (9 a 12 semanas) (Quadro 3).

Quadro 2 - Médias de tempo (semanas) para consolidação radiográfica das fraturas da base do V metatarsal, segundo as zonas de classificação I, II e III

Zona da fratura	Consolidação radiográfica
I	7,5
II	8,8
III	10,1

Quadro 3 - Médias de tempo (semanas) para consolidação clínica e radiográfica das fraturas da zona III tratadas com banda de tensão (Figuras 7 e 8)

Zona III - tratamento cirúrgico	
Consolidação clínica	6,3
Consolidação radiográfica	9,5



Figura 7 - (A) Fratura da zona III. (B) Tratamento com banda de tensão e osteotomia tipo Sponset (deformidade e sobrecarga do V metatarsal - Joanete de Sastre).

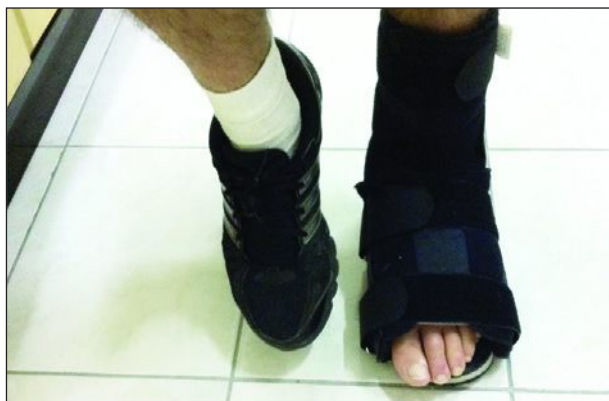

Figura 8 - Paciente da figura 7 com apoio completo no segundo dia PO.

O escore de pontuação AOFAS,⁽¹⁶⁾ na avaliação final, foi de 99 pontos para pacientes com fraturas da zona I; de 97,8 pontos para pacientes com fraturas da zona II; e de 95 pontos para pacientes com fraturas da zona III (tratamento conservador: 97 pontos; cirúrgico: 91 pontos).

DISCUSSÃO

O uso indiscriminado do termo “fratura de Jones”, encontrado na literatura,^(5,17) deve-se, em parte, às imagens radiográficas retratadas no trabalho original de Sir Robert Jones, em 1902⁽¹⁾, que não eram suficientemente claras para se identificar a localização exata da fratura. A confusão do uso desse epônimo e a não distinção das fraturas agudas daquelas por mecanismo de fadiga (fraturas por estresse), na região da base do V metatarsal, podem gerar tratamentos iguais para fraturas diferentes e causar mais dissabores aos pacientes.

É importante ter em mente que as fraturas da região proximal do V metatarsal não são todas iguais e demandam tempos diferentes de consolidação. Deve-se diferenciá-las no diagnóstico, para se propor o tratamento adequado.

As várias formas de classificação presentes na literatura – por zonas,⁽²⁾ por tipos,⁽⁵⁾ por tempo de evolução, se agudas⁽¹⁴⁾ ou se por estresse⁽¹¹⁻¹³⁾ –, para as fraturas da base do V metatarsal, confirmam as diferenças entre essas fraturas e sinalizam a necessidade de abordagens distintas para seu tratamento.^(2,3,5,6,10-14)

As séries dessas fraturas encontradas na literatura retratam casuísticas que variam de seis a 120 pacientes^(1,6,7,9,10,18,19) e, nelas, observam-se diferentes formas de tratamentos e resultados díspares.

Poucos trabalhos na literatura retratam casuísticas extensas dessas fraturas.^(6,9,10) A presente casuística, com 111 pacientes, é menor que a descrita por Dameron, com 120 pacientes;⁽⁶⁾ semelhante as de Herrera-Soto et al.,⁽⁹⁾ com 103 pacientes, e Clapper et al.,⁽¹⁰⁾ com 100 pacientes. Ela é maior que todas as demais retratadas em outros estudos.^(7,8,11-13,15,19,20) Nela o sexo feminino foi predominante (64 mulheres), o que também foi descrito por Herrera-Soto et al.⁽⁹⁾ que relataram 52 mulheres e 51 homens em casuística formada por adolescentes, enquanto nossa casuística foi predominantemente formada por adultos. Os demais trabalhos relataram sempre o predomínio do sexo masculino nas fraturas da região proximal do V metatarsal^(1,2,5-8,10,15,18-20). A média de idade foi de 36 anos, levemente maior que a descrita em outros trabalhos^(6,18,19,20) e três vezes mais alta que a descrita por Herrera-Soto et al., que, porém, só trataram crianças e adolescentes.⁽⁹⁾

O trauma indireto com torção do pé e tornozelo foi predominante, nessa série, como mecanismo de trauma

dessas fraturas (82%), o que também foi descrito por outros autores.^(1,5,11-13)

Dameron,⁽⁶⁾ em 1975, classificou as fraturas da região proximal do V metatarsal em tipos I (fraturas na tuberosidade da base) e II (fraturas da diáfise proximal do V metatarsal).

Torg et al.⁽¹⁴⁾ abordaram somente as fraturas da base do V metatarsal imediatamente distais à tuberosidade (zona III de Den Hartog)⁽²⁾ e as classificaram como fraturas agudas, fraturas com retardo de consolidação e fraturas não consolidadas (pseudartrose).

Den Hartog classificou-as em três zonas: zona I para fraturas da tuberosidade, proximais à área de contato entre o V e IV metatarsais; zona II para fraturas na área de contato entre o V e IV metatarsais; e zona III para fraturas da diáfise proximal, imediatamente distais à área de contato entre o V e IV metatarsais.

Dameron⁽⁶⁾ e Den Hartog,⁽²⁾ em seus respectivos trabalhos, já assinalavam a dificuldade maior de consolidação das fraturas da diáfise proximal do V metatarsal (zona III) quando comparada às demais fraturas das zonas I e II. Kavanaugh et al.⁽¹²⁾ descreveram retardo de consolidação com o tratamento conservador das fraturas do tipo Jones. Torg et al.⁽¹⁴⁾ demonstraram essa dificuldade de consolidação das fraturas da diáfise proximal do V metatarsal e propuseram formas diferentes para seu tratamento.

A classificação por zonas de Den Hartog⁽²⁾ foi adotada no presente trabalho por ser de fácil memorização, adequada para diferenciar as fraturas e possibilitar a seleção de tratamento para cada situação. O protocolo de tratamento aqui adotado foi bota de gesso para apoio completo e imediato para todas as fraturas da base do V metatarsal, porém com tempos de imobilização distintos, segundo sua localização.

O predomínio das fraturas da tuberosidade (zona I de Den Hartog)⁽²⁾ sobre as zonas II e III está documentado por vários autores, inclusive aqueles que não adotam a classificação por zonas.^(5,6,10) O presente trabalho, confirmando tal predomínio, registrou 65 fraturas da zona I, ou seja, mais que o registrado para a somatória das zonas II e III, ambas com 23 fraturas. Herrera e Soto et al.⁽⁹⁾ descreveram maior incidência de fraturas na zona II, porém em pacientes com média de idade muito menor. Esta série não conta com números suficientes nessa faixa etária para confirmar tal relato.

O apoio completo e imediato foi adotado no tratamento de todas as fraturas da base do V metatarsal, o que difere de todos os demais trabalhos encontrados na literatura, tanto no tratamento conservador quanto no cirúrgico. Herrera e Soto et al.⁽⁹⁾ preconizaram tratamento com apoio precoce, porém não imediato e nem completo. Utilizaram-no somente nos casos com tratamento conservador e com uso de muletas. Clapper et al.⁽¹⁰⁾ não permitiram o apoio para pacientes

com fraturas da zona II, embora o tenham permitido para pacientes com fraturas de zonas I e III, porém não imediato e nem completo e sim com auxílio de muletas. Dameron⁽⁶⁾ adotou tempo de imobilização semelhante ao desse trabalho nos pacientes com fraturas da tuberosidade (zona I), porém utilizou enfaixamento ou gesso, e permitiu o apoio somente com muletas.

As fraturas da zona III são raramente desviadas. O desvio, porém, quando presente, sinaliza possibilidades de complicações.⁽³⁾

No presente estudo, pacientes não atletas com fraturas agudas da zona III, sem desvios e sem sinais de sobrecarga no V metatarsal (17 pacientes) foram tratados com bota de gesso e apoio imediato. Os demais seis pacientes foram tratados com redução aberta e fixação dinâmica, e também com apoio completo no segundo PO.

O tratamento cirúrgico, no presente trabalho, foi efetuado exclusivamente para as fraturas da zona III, o que também ocorreu com outros autores.^(9,11-13) Poucos trabalhos retrataram cirurgias primárias também para fraturas da zona II.^(10,18,19)

Nossa opção pelo tratamento cirúrgico ou conservador das fraturas da zona III baseou-se na presença do desvio da fratura e de fatores de sobrecarga no V metatarsal que pudessem sugerir complicações com o tratamento conservador. Foram considerados fatores de sobrecarga o pé cavo varo, Joanete de Sastre por deformidade e sinais radiográficos de sobrecarga do V metatarsal. A atividade esportiva também foi considerada. Outros autores adotaram critérios semelhantes para a escolha do tratamento cirúrgico dessas mesmas fraturas.^(11-13,15)

A banda de tensão foi nossa escolha para o tratamento dos seis pacientes com indicação de cirurgia por permitir o apoio completo e imediato no PO, fator central no presente protocolo de tratamento das fraturas da base do V metatarsal. Desses seis pacientes, quatro apresentavam fraturas com desvio e eram jogadores de futebol (um deles, profissional); um paciente era portador de pé cavo varo com sinais radiográficos e clínicos de sobrecarga na borda externa do pé; e um paciente evoluiu com desvio da fratura durante o tratamento gessado e ainda apresentava dor no final da 6ª semana (ausência de consolidação clínica). Essa pequena incidência de fraturas da zona III com desvio também foi registrada por outros autores.⁽³⁾

Todos os pacientes tratados cirurgicamente fizeram apoio imediato e completo, sem uso de muletas, diferentemente de todos os demais estudos relatados na literatura.

Vários autores descreveram outras formas de fixação dessas fraturas.^(10-13,18) Porter et al.⁽¹¹⁾ fixaram as fraturas de Jones com parafusos intramedulares e descreveram apoio

precoce e não completo (3 a 5 dias de PO), com o uso de muletas. Oliveira et al.⁽¹⁵⁾ também utilizaram a banda de tensão para a fixação de algumas fraturas da zona III, porém não adotaram o apoio imediato. Nossos pacientes foram tratados com banda de tensão, apoio imediato e completo, com órtese tipo *robofoot*, sem muletas.

A consolidação clínica ocorreu, em média, 4,07 semanas antes da consolidação radiográfica. A literatura reporta que a consolidação clínica ocorre antes da radiográfica, porém não reporta a comparação entre os respectivos tempos das consolidações das fraturas segundo as zonas I, II e III. Nossos registros confirmaram a consolidação clínica antes da radiográfica em todos os casos. Os autores acreditam que é importante identificar a consolidação clínica no tempo correto, pois isso permite ao paciente menor tempo de imobilização.

As consolidações clínica e radiográfica ocorreram em tempos menores nas fraturas da zona I que os tempos das fraturas da zona II. As fraturas da zona III demandaram o maior tempo para consolidação com o tratamento conservador, confirmando os relatos da literatura. As fraturas da zona III tratadas com banda de tensão demandaram tempos menores para consolidação que as demais fraturas da zona III com tratamento conservador, o que leva os autores a acreditarem que a banda de tensão, e o apoio completo e imediato otimizaram a consolidação.

Com tempos de consolidação não maiores que os descritos por outros autores para as mesmas fraturas, este protocolo padronizado de tratamento representa um avanço no tratamento das fraturas proximais do V metatarsal. A locomoção livre, com apoio completo e imediato, acreditam os autores, interfere na qualidade de vida do paciente durante o tratamento.

Os resultados da avaliação final, segundo os critérios da AOFAS,⁽¹⁶⁾ mostraram pontuação maior que a encontrada na literatura. Acreditamos, pois, que o apoio completo e imediato foi preponderante para essa pontuação.

CONCLUSÃO

Neste estudo houve grande predomínio das fraturas da zona I. A localização por zonas I, II e III tiveram a seguinte distribuição: 58%, 21% e 21%, respectivamente.

O apoio imediato não alterou os tempos de consolidação das fraturas da base do V metatarsal, comparativamente aos descritos na literatura.

As fraturas da zona III tratadas com banda de tensão e apoio imediato não apresentaram tempo de consolidação mais prolongado.

Os números da avaliação final, com os critérios da AOFAS, confirmaram a eficiência deste protocolo padronizado e a alta satisfação dos pacientes comprovou a interferência positiva do apoio imediato em sua qualidade de vida durante o tratamento.

REFERÊNCIAS

1. Jones R. I. Fracture of the base of the fifth metatarsal bone by indirect violence. *Ann Surg.* 1902;35(6):697-700.2.
2. Den Hartog BD. Fracture of the proximal fifth metatarsal. *J Am Acad Orthop Surg.* 2009;17(7):458-64.
3. Coughlin MJ, Roger A. Mann, Charles L. Saltzman. *Pie y tobillo.* 8th ed. Madri: Marbán; 2011.
4. Bucholz RW, Heckman JD, Court-Brown CM. *Rockwood & Green's fractures in adults.* 6th ed. Philadelphia: Lippincott Williams & Wilkins; 2006.
5. Quill GE Jr. Fractures of the proximal fifth metatarsal. *Orthop Clin North Am.* 1995;26(2):353-61. Review.
6. Dameron TB Jr. Fractures and anatomical variations of the proximal portion of the fifth metatarsal. *J Bone Joint Surg Am.* 1975;57(6):788-92.
7. Stewart IM. Jones's fracture: fracture of base of fifth metatarsal. *Clin Orthop.* 1960;16:190-8.
8. Josefsson PO, Karlsson M, Redlund-Johnell I, Wendeberg B. Jones fracture. Surgical versus nonsurgical treatment. *Clin Orthop Relat Res.* 1994;(299):252-5.
9. Herrera-Soto JA, Scherb M, Duffy ME, Albright JC. Fractures of the fifth metatarsal in children and adolescents. *J Pediatr Orthop.* 2007;27(4):427-31.
10. Clapper ME, O'Brien TJ, Lyons PM. Fractures of the fifth metatarsal. Analysis of a fracture registry. *Clin Orthop Relat Res.* 1995;(315):238-41. Review.
11. Porter DA, Duncan M, Meyer SJ. Fifth metatarsal Jones fracture fixation with a 4.5-mm cannulated stainless steel screw in the competitive and recreational athlete: a clinical and radiographic evaluation. *Am J Sports Med.* 2005;33(5):726-33.
12. Kavanaugh JH, Brower TD, Mann RV. The Jones fracture revisited. *J Bone Joint Surg Am.* 1978;60(6):776-82.
13. Hunt KJ, Anderson RB. Treatment of Jones fracture nonunions and re-

- fractures in the elite athlete: outcomes of intramedullary screw fixation with bone grafting. *Am J Sports Med.* 2011;39(9):1948-54.
14. Torg JS, Balduini FC, Zelko RR, Pavlov H, Peff TC, Das M. Fractures of the base of the fifth metatarsal distal to the tuberosity. Classification and guidelines for non-surgical and surgical management. *J Bone Joint Surg Am.* 1984;66(2):209-14.
 15. Oliveira Junior O, Bertolini FM, Machado FR, Almeida RM, Oliveira TA, Lasmar RC. [Proximal fifth metatarsal injuries in professional soccer players]. *Rev ABTPé.* 2008;2(1):40-5. Portuguese.
 16. Kitaoka HB, Alexander IJ, Adelaar RS, Nunley JA, Myerson MS, Sanders M. Clinical rating systems for the ankle-hindfoot, midfoot, hallux, and lesser toes. *Foot Ankle Int.* 1994;15(7):349-53.
 17. Watson-Jones R. *Fractures and joint injuries.* 5a ed. Rio de Janeiro: Guanabara Koogan; 1978. Vol 2, p. 953-4.
 18. Murawski CD, Kennedy JG. Percutaneous internal fixation of proximal fifth metatarsal Jones fractures (Zones II and III) with Charlotte Carolina screw and bone marrow aspirate concentrate: an outcome study in athletes. *Am J Sports Med.* 2011;39(6):1295-301.
 19. Lee KT, Park YU, Young KW, Kim JS, Kim JB. The plantar gap: another prognostic factor for fifth metatarsal stress fracture. *Am J Sports Med.* 2011;39(10):2206-11.
 20. Ritchie JD, Shaver JC, Anderson RB, Lawrence SJ, Mair SD. Excision of symptomatic nonunions of proximal fifth metatarsal avulsion fractures in elite athletes. *Am J Sports Med.* 2011;39(11):2466-9.