

Acesso suprafibular para tratamento das fraturas cirúrgicas do calcâneo

Suprafibular access for surgical treatment of calcaneus fracture

André Bergamaschi Demore¹, Antonio Kim², Leandro Marcantonio Camargo³

Resumo

Objetivo: Avaliar os resultados clínicos e radiográficos das fraturas articulares do calcâneo, tratadas cirurgicamente por meio de pequeno acesso suprafibular. **Métodos:** Foram avaliados 32 pacientes e 33 fraturas intra-articulares desviadas do calcâneo entre os anos de 2001 a 2006. O período mínimo de segmento foi de 6 meses e o período máximo de 53 meses. A avaliação pré-operatória baseou-se em exames radiográficos e na tomografia computadorizada. A avaliação pós-operatória foi determinada clinicamente pelos critérios preconizados pela *American Orthopaedics Foot & Ankle Society* (AOFAS), além da avaliação dos ângulos de Bohler e Gissane. **Resultados:** Dentre os pacientes avaliados, 15 (45,3%) apresentaram resultados excelentes e bons, 8 (24,4%) foram regulares e 10 (30,3%) ruins. **Conclusão:** O acesso suprafibular lateral é adequado e pode ser utilizado para o tratamento cirúrgico das fraturas intra-articulares desviadas do calcâneo, pois permite a correção dos ângulos de Bohler em 70% dos casos, e Gissane em 42% dos casos. A tomografia é o exame de eleição para o planejamento cirúrgico, pois permite um estudo detalhado dos fragmentos e desvios, proporcionando uma programação adequada no pré-operatório. Houve divergência entre a correção angular do pós-operatório e o resultado clínico pelo escore AOFAS.

Descritores: Calcâneo/lesões; Calcâneo/cirurgia; Fixação interna de fraturas/métodos

Abstract

Objective: To evaluate clinical and radiographic results of the articular calcaneal fractures treated surgically through small access suprafibular. **Methods:** We evaluated 32 patients and 33 deviated intra-articular calcaneus fractures from 2001 to 2006. The minimum segment period was 6 months and the maximum was 53 months. The preoperative evaluation was based on radiographic and computed tomography. The postoperative evaluation was clinically established by criteria advocated by the American Orthopaedics Foot & Ankle Society (AOFAS), and the Bohler and Gissane angular evaluation. **Results:** According to the outcomes, 15 patients (45.3%) showed good or excellent results, 8 (24.4%) showed normal, and 10 (30.3%) showed bad results. **Conclusion:** Lateral suprafibular access is adequate and can be used for surgical treatment of deviated intra-articular calcaneus fractures,

Correspondência

André Bergamaschi Demore
Rua Blumenau, 1.316, América
CEP: 89218080 – Joinville (SC), Brasil
E-mail: demore@iot.com.br

Data de recebimento

10/9/2012

Data de aceite

4/2/2013

Trabalho realizado no Instituto de Ortopedia e Traumatologia – Joinville (SC), Brasil.

¹ Chefe do Serviço de Cirurgia do Pé e Tornozelo do Instituto de Ortopedia e Traumatologia Joinville – IOT – Santa Catarina (SC), Brasil.

² Instrutor do Serviço de Cirurgia do Pé e Tornozelo do Instituto de Ortopedia e Traumatologia Joinville – IOT – Santa Catarina (SC), Brasil.

³ Instrutor do Serviço de Cirurgia do Pé e Tornozelo do Instituto de Ortopedia e Traumatologia Joinville – IOT – Santa Catarina (SC), Brasil.

Fonte de financiamento: não há.

Conflito de interesse: não há.

as this allows the Bohler and Gissane angular correction. The tomography is the chosen examination for surgical planning and it is difficult to correlate the data obtained through final clinical evaluation by AOFAS using the postoperative radiographic results referring to the Bohler and Gissane angular reconstruction.

Keywords: Calcaneus/injuries; Calcaneus/surgery; Fracture fixation, internal/methods

INTRODUÇÃO

A fratura do calcâneo é considerada uma fratura complexa em relação aos demais ossos do esqueleto, representando, aproximadamente, 60% das fraturas do tarso e 2% das que ocorrem no pé⁽¹⁾.

O tratamento cirúrgico das fraturas do calcâneo despenhou com êxito a partir da publicação de trabalhos realizados por Palmer⁽¹⁾, em 1948. Eram preconizados: uma via de acesso lateral, a correção do afundamento da superfície articular da subtalar, o preenchimento da falha óssea com enxerto e a imobilização com aparelho gessado. Os resultados eram bons em 50 a 80% dos casos⁽¹⁾.

O estudo criterioso da superfície articular talocalcanear, do tamanho e do número de fragmentos da fratura, são pré-requisitos para a escolha do método de tratamento adequado.

Radiografia simples e tomografia computadorizada são essenciais para o planejamento da cirurgia e importantes também para o controle do acompanhamento pós-operatório. A classificação tomográfica de Sanders foi considerada neste trabalho⁽²⁻⁴⁾ (Figura 1).

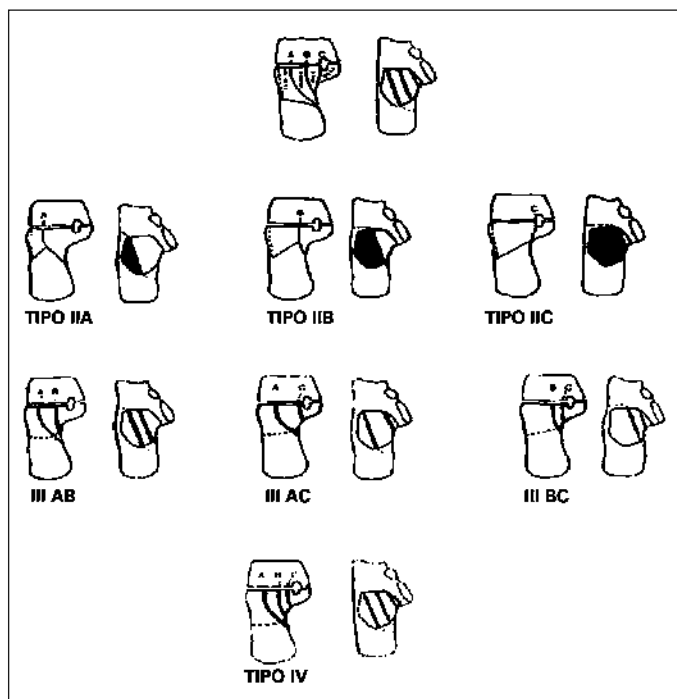


Figura 1 - Classificação tomográfica de Sanders na incidência coronal⁽²⁻⁴⁾.

Atualmente, a tomografia representa um importante avanço para o tratamento das fraturas do calcâneo, pois, por meio dela, é possível analisar com maior nitidez as articulações subtalar e calcaneocubóidea^(5,6).

Dois mecanismos de trauma distintos podem provocar a fratura, sendo um por compressão vertical direta e o outro por combinação de compressão e movimento de equino-valgo do retropé⁽⁴⁾. Quanto aos métodos de tratamento dessas fraturas, o conservador está indicado nos casos sem desvio e sem depressão articular. O método cirúrgico de redução anatômica por via aberta e fixação está indicado em casos de desvio dos fragmentos da superfície articular. Redução incruenta com fixação percutânea do tipo Essex-Lopresti e a artrodese são também utilizados, conforme o tipo de fratura e sua respectiva indicação⁽⁷⁾.

Basicamente, as vias de acesso lateral, medial e combinadas são utilizadas para o tratamento cirúrgico das fraturas do calcâneo⁽⁸⁾ defende a utilização da via medial, referindo que o fragmento do sustentáculo do tálus apresenta-se desviado e rodado, necessitando ser explorado e reduzido anatomicamente. Já Stephenson⁽⁹⁾ prefere uma via de acesso combinada, realizando, na maioria das vezes, a via lateral seguida da medial. A via de acesso lateral é utilizada porque, em muitos trabalhos, vários autores defendem que o sustentáculo está reduzido em relação ao tálus.

O objetivo deste estudo foi demonstrar os resultados da restauração dos ângulos de Bohler⁽¹⁰⁾ e de Gissane^(11,12), bem como o resultado clínico final obtido por meio da redução cruenta das fraturas intra-articulares desviadas do calcâneo, utilizando uma via de acesso suprafibular lateral e síntese para a fixação interna da fratura, sem o uso de enxerto ósseo.

MÉTODOS

Foram incluídos pacientes tratados cirurgicamente entre os anos de entre janeiro de 2001 e novembro de 2006, apresentando tempo de seguimento mínimo de 6 meses. Foram avaliados 32 pacientes com 33 fraturas desviadas intra-articulares do calcâneo submetidos a tratamento cirúrgico pela técnica operatória descrita. Os critérios de inclusão no trabalho foram fraturas articulares desviadas do calcâneo, cirurgia realizada nas 3 semanas após o trauma, pacientes não

fumantes e abaixo dos 60 anos, pele sem flictemas hemáticas ou sinais de infecção.

Critérios de avaliação pré-operatória

A avaliação pré-operatória dos pacientes foi realizada por meio de radiografia simples, nas incidências de perfil e axial do calcâneo, além de cortes tomográficos nas incidências coronal e transversa o que possibilitou classificá-las conforme Sanders (Figura 1)

Sanders classificou as fraturas do calcâneo em quatro tipos, de acordo com o deslocamento, tamanho e número de fragmentos:

- tipo I: desvio menor do que 2mm, independente do número de linhas;
- tipo II: divididas em duas partes e subdivididas em IIA, IIB e IIC;
- tipo III: divididas em três partes, com um fragmento centralmente deprimido, e subdivididas em IIIAB, IIIAC e IIIBC;
- tipo IV: divididas em quatro partes (cominutivas).

Esse sistema de classificação permite uma avaliação mais apurada da fratura e dá uma ideia prognóstica dos diferentes tipos⁽²⁻⁴⁾.

O tratamento cirúrgico foi indicado nos pacientes que apresentaram fraturas do tipo II, III e IV de Sanders. Após a cirurgia, os pacientes foram imobilizados com uma bandagem compressiva tipo bota para o melhor conforto. O membro foi mantido elevado e analgésicos anti-inflamatórios (AINES) foram administrados para o alívio da dor.

Técnica cirúrgica

Todos os casos foram operados por meio de uma abordagem lateral suprafibular. A incisão inicia a aproximadamente 0,5cm atrás do maléolo lateral e estendeu-se seguindo um curso acima dos tendões dos músculos fibulares até o nível da articulação calcaneocubóidea⁽¹³⁾. Os tendões são afastados plantarmente, secciona-se a cápsula junto do ligamento fíbulo-calcâneo, conseguindo-se, assim, expor todo o seio do tarso e visualizar a articulação subtalar, a calcaneocubóidea e o foco da fratura.

Ainda expõe-se a cortical lateral do calcâneo para poder fixar a fratura de lateral para medial, com o material de síntese.

Procede-se à limpeza no foco fraturário com a utilização de soro fisiológico 0,9% para a retirada do hematoma, com a finalidade de permitir a visualização da superfície articular. Realiza-se a manobra de redução anatômica dos fragmentos (Figura 2). Alcançada a redução, ela é mantida

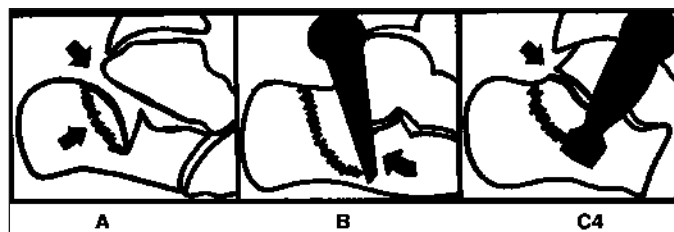


Figura 2 - (A) Afundamento da faceta posterior. (B) Manobra de redução por espátula fina. (C) Redução da faceta posterior, restabelecendo congruência na subtalar.

por meio da fixação temporária dos fragmentos com fios de Kirschner. Em seguida, utilizam-se parafusos de pequenos fragmentos (3,5mm), fixando com o princípio do túnel liso, para obter compressão no foco fraturário. Realizam-se radiografias transoperatórias para a confirmação da redução, nas incidências axial e perfil. A sutura é feita por planos juntamente da colocação de um dreno tubular de sucção. Após, é feito um curativo compressivo com gazes, algodão ortopédico e ataduras elásticas. Nas primeiras 24 horas de pós-operatório, é iniciada a colocação de gelo local, retira-se o dreno, e são realizados exercícios passivos e ativos para o tornozelo e pé pelo fisioterapeuta. A carga total é permitida a partir do 3º mês.

Critérios de avaliação pós operatória

Um dos critérios de avaliação deste trabalho baseou-se na análise da correção dos ângulos de Bohler e Gissane pré e pós-operatórios, observados nas radiografias em perfil do calcâneo, além do alinhamento anatômico e formato normal do calcâneo visto também na incidência axial. O ângulo de Bohler verifica se houve uma restituição adequada da inclinação articular da articulação talocalcaneana⁽¹⁰⁾. O ângulo de Gissane analisa a restituição do processo anterior do calcâneo^(11,12).

Outro critério utilizado consistiu na avaliação clínica dos pacientes com a verificação da presença de dor, análise da função do tornozelo e pé e o alinhamento dos mesmos. Utilizaram-se os critérios preconizados pela *American Orthopaedic Foot & Ankle Society* (AOFAS)^(14,15) (Tabela 1)

Os escores variam de 90 a 100 para resultados excelentes, de 80 a 89 para bons, de 70 a 79, regulares e os menores que 69, ruins.

RESULTADOS

Os resultados obtidos na análise clínica de 32 pacientes e 33 calcâneos tratados pelo método proposto, fundamentados pelos critérios de avaliação da AOFAS, foram: 2

Tabela 1 - Protocolo de avaliação clínica pós-operatório da American Orthopaedic Foot & Ankle Society (AOFAS)

Dor (40 pontos)	
Nenhuma	40
Leve	30
Moderada	20
Severa	00
Função (50 pontos)	
Limitações das atividades, suporte requerido	
Sem limitações, sem suporte	10
Sem limitações das atividades diárias, recreacionais	07
Limitação das atividades diárias, uso de bengala	04
Severa limitação das atividades diárias, uso de muletas, cadeira de rodas, andador ou brace	00
Distância máxima caminhada, em quarteirões	
Maior que 6	05
4 até 6	04
1 até 3	03
Menos de 1	00
Superfície caminhada	
Sem dificuldade em qualquer superfície	05
Alguma dificuldade em terreno irregular ou inclinado	03
Severa dificuldade em terreno irregular ou inclinado	00
Anormalidade no modo de andar	
Nenhuma	08
Óbvia	04
Acentuada	00
Mobilidade sagital (flexão a extensão máxima)	
Normal ou leve restrição (30° ou mais)	08
Restrição moderada (15 a 29°)	04
Restrição severa (menor 15°)	00
Mobilidade do retopé	
Normal ou restrição mínima (75 a 100%)	06
Moderada (25 a 74%)	03
Acentuada (menor 25%)	00
Estabilidade do tornozelo e retopé (AP, varo e valgo)	
Estável	08
Instável	00
Alinhamento (10 pontos)	
Bom, pé plantígrado, bom alinhamento do tornozelo e retopé	10
Razoável, pé plantígrado, somente alguns graus de mal alinhamento observados no pé e tornozelo, sem sintomas	05
Ruim, pé não plantígrado, severo desalinhamento, com sintomas	00

(6,0%) excelentes, 13 (39,3%) bons, 8 (24,2%) regulares e 10 (30,3%) ruins.

O calcâneo direito foi acometido em 20 pacientes, o esquerdo em 11 pacientes e 1 apresentou fratura bilateral. Trinta e um pacientes eram do gênero masculino e um apenas do gênero feminino. A média de idade foi de 42,3 anos, variando de 13 a 65 anos.

O tempo em que os pacientes retornaram às atividades da vida diária foi, em média, de 5,3 meses, e o tempo sem apoio foi, em média, de 4,1 meses.

Os resultados referentes ao grau de satisfação pessoal, escore AOFAS, classificação e média de pontos por tipo de fratura estão representadas nos gráficos 1 a 4.

Não houve significância estatística ($p=0,05$) entre as médias do gráfico 4. Dor, leve e ocasional, esteve presente em 25 pacientes (75,7%), sendo que 7 pacientes (21,12%) apresentaram dor moderada, com episódios de alívio e piora ao

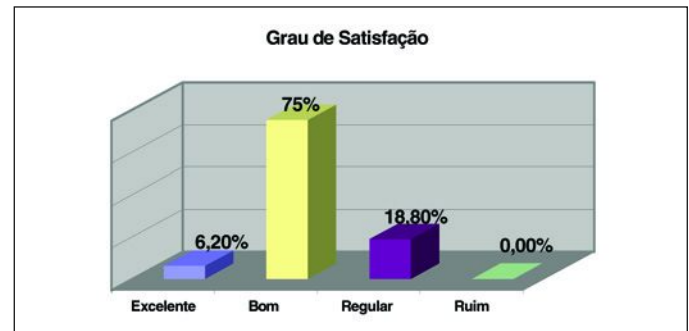


Gráfico 1 - Resultados referentes ao grau de satisfação pessoal e escore da American Orthopaedic Foot & Ankle Society (AOFAS).

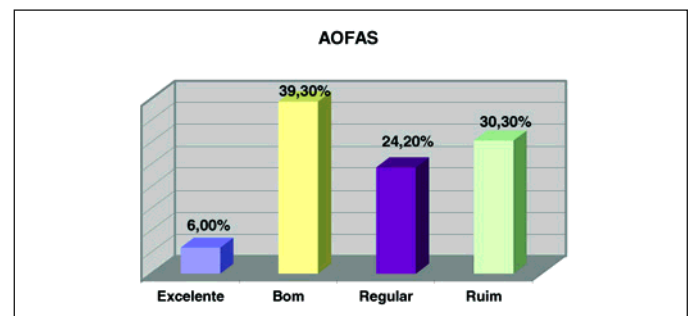


Gráfico 2 - Resultados referentes ao grau de satisfação pessoal e escore da American Orthopaedic Foot & Ankle Society (AOFAS)

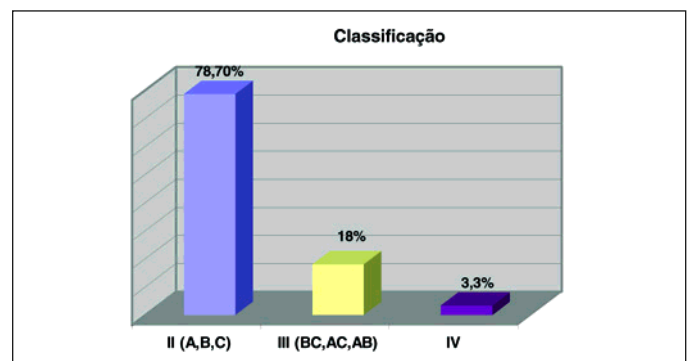


Gráfico 3 - Resultados referentes à classificação e à média de pontuação total (American Orthopaedic Foot & Ankle Society - AOFAS) por tipo de fratura.

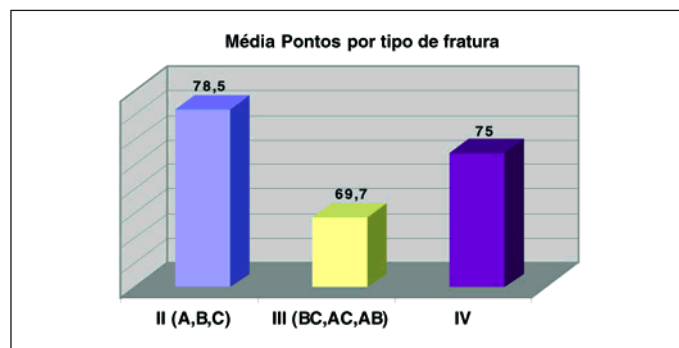


Gráfico 4 - Resultados referentes à classificação e à média de pontuação total (*American Orthopaedic Foot & Ankle Society - AOFAS*) por tipo de fratura.

exercício durante o dia, 1 paciente (3,03%) não apresentou dor após o início da marcha; nenhum paciente queixou-se de dor severa (Tabelas 1 e 2)

Vinte e seis pacientes (78,7%) apresentaram uma pontuação máxima no critério de alinhamento do tornozelo e retopé (Tabelas 1 e 2).

Em relação à função, 7 pacientes (21,12%) não apresentaram limitação da função e não necessitaram suporte, 22 pacientes (66,66%) apresentaram limitação somente para as atividades recreacionais. Trinta pacientes (90,09%) apresentaram alguma dificuldade na caminhada em terreno irregular ou inclinado. Dezenove pacientes (57,5%) não

Tabela 2 - Resultados na avaliação clínica dos pacientes pelos critérios preconizados pela *American Orthopaedic Foot & Ankle Society (AOFAS)* e ângulos pré e pós-operatórios de Bohler e Gissane

	AOFAS					Bohler		Gissane		
	Nome	Dor	Função	Alinhamento	Classificação e Pontuação total	Pré	Pós	Pré	Pós	
1	SB	30	32	05	IIA	66	3°	20°	70°	100°
2	LB	20	25	05	IIB	50	0°	35°	68°	106°
3	JML	40	48	10	IIB	90	7°	20°	80°	110°
4	JJA	30	45	10	IIB	85	9°	22°	32°	117°
5	NA	20	32	05	IIIBC	55	17°	23°	76°	107°
6	MM	30	49	10	IIA	81	16°	42°	30°	140°
7	AHP	30	50	10	IIA	82	8°	29°	86°	110°
8	PS	30	45	10	IIB	77	6°	30°	65°	137°
9	EZ	30	41	05	IIA	68	-4°	16°	80°	100°
10	LJW.	30	43	10	IV	75	-3°	0°	74°	85°
11	ARN	20	38	10	IIA	68	-5°	0°	60°	106°
12	PN	30	48	05	IIIBAB	72	-6°	38°	103°	110°
13	AM	20	48	10	IIA	68	27°	31°	115°	118°
14	CF	30	42	10	IIB	85	-4°	20°	72°	116°
15	RC	30	16	05	IIIBAB	51	18°	27°	85°	110°
16	EP	30	34	10	IIIBC	72	11°	23°	90°	120°
17	HB	20	42	10	IIB	82	-12°	34°	62°	118°
18	CRF	30	38	10	IIA	78	0°	18°	80°	120°
19	MJF	20	45	10	IIB	75	-18°	27°	74°	114°
20	DVD	30	42	10	IIC	82	0°	35°	75°	139°
21	CC	30	32	10	IIIBC	77	10°	37°	81°	124°
22	LV	30	50	10	IIA	90	-5°	27°	62°	110°
23	OS	30	45	10	IIA	85	4°	19°	83°	118°
24	VB	30	45	10	IIIBC	85	7°	22°	120°	116°
25	RK	30	45	10	IIB	85	6°	24°	88°	110°
26	VM	30	45	10	IIA	86	-30°	10°	80°	115°
27	PSF	20	33	10	IIA	63	-16°	18°	114°	124°
28	VL	20	33	05	IIA	58	-48°	30°	70°	137°
29	VL	30	34	05	IIB	69	-14°	19°	56°	118°
30	CLM	30	38	10	IIA	82	-19°	20°	80°	112°
31	VAD	30	42	10	IIB	78	-15°	12°	120°	138°
32	JOF	30	42	10	IIA	82	-16°	18°	98°	111°
33	IT	30	42	10	IIB	82	-6°	30°	70°	135°

apresentaram nenhuma anormalidade no modo de andar. Quanto à mobilidade sagital do tornozelo, 24 pacientes (72,7%) apresentaram normalidade ou mínima restrição (mobilidade maior que 30°), 9 (27,2%) tiveram uma restrição moderada da mobilidade sagital, e nenhum paciente apresentou restrição severa. Em relação à mobilidade do retropé, 4 pacientes (12,1%) apresentaram-se normais (arco de movimento entre 75 e 100%), 26 (78,7%) tiveram arco de 25 a 74%, em 2 (6,06%) a restrição foi maior a 25% caracterizando-se acentuada. Nenhum paciente evoluiu com instabilidade (Tabelas 1 e 2).

A porcentagem entre os resultados excelentes e bons atingiu um total de 45,3%, e de regulares a ruins ficou em 54,7% na avaliação clínica final.

A relação dos tipos de síntese utilizadas nos pacientes está representada no gráfico 5.

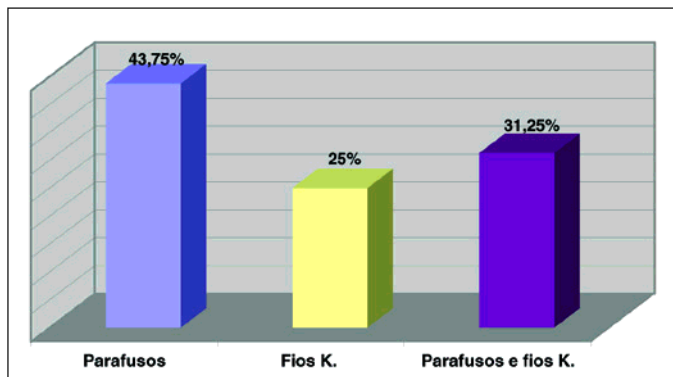


Gráfico 5 - Porcentagens dos tipos de síntese utilizadas.

Quatorze pacientes (42,4%) apresentaram um ângulo de Gissane no pós-operatório dentro da normalidade (120 a 145°), em 19 pacientes (57,6%) o ângulo permaneceu <120°. O valor da mediana de correção do ângulo de Gissane constatada permaneceu 116°.

Vinte e três calcâneos (70%) apresentaram correção no pós-operatório do ângulo de Bohler, atingindo os valores aceitáveis pela literatura (normal 20 a 40°), e 10 calcâneos (30%) obtiveram valores inferiores ao normal. A mediana de correção atingida desse ângulo no pós-operatório foi de 23°.

Os resultados referentes à correção angular nos diferentes tipos de fratura estão no gráfico 6.

Dentre as complicações, quatro pacientes (12,2%) apresentaram sofrimento de pele. Em um caso, foi realizada a artrodese subtalar primária. Nesse caso (número 10), o paciente apresentou uma fratura cominutiva grave tipo IV de Sanders, evoluindo para um resultado regular e obtendo um total de 75 pontos na avaliação clínica final baseada nos critérios da AOFAS (Tabela 2).

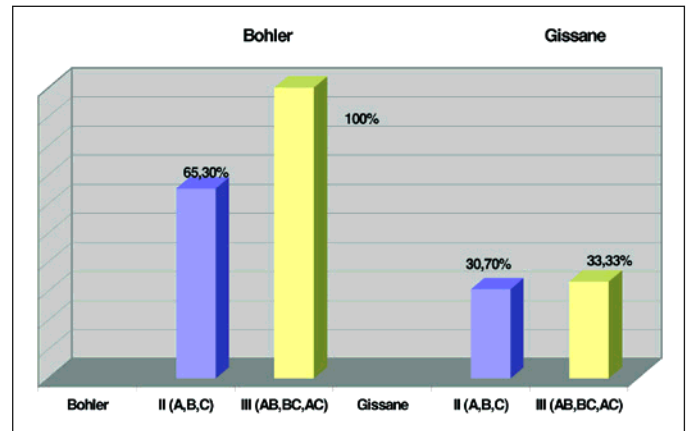


Gráfico 6 - Correlação entre os tipos de fratura e a normalidade atingida na correção angular de Bohler e Gissane.

Exemplos de fraturas, com suas classificações e resultados de redução cirúrgica podem ser visualizados nas figuras 3 a 6.

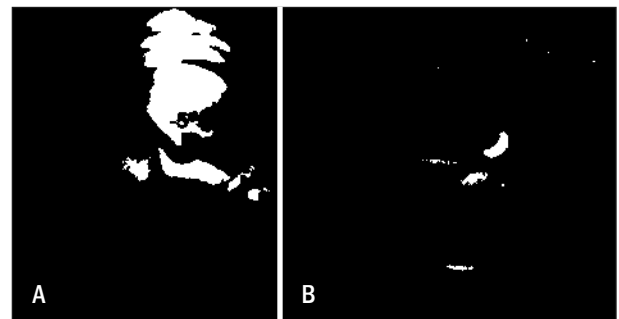


Figura 3 - (A) Radiografia pré-operatória em perfil do calcâneo de uma criança de 13 anos, na qual observam-se um fragmento intra-articular afundado e ângulo de Bohler negativo de -5°; (B) tomografia evidenciando degrau articular e possibilitando classificar a fratura (Sanders tipo II B).

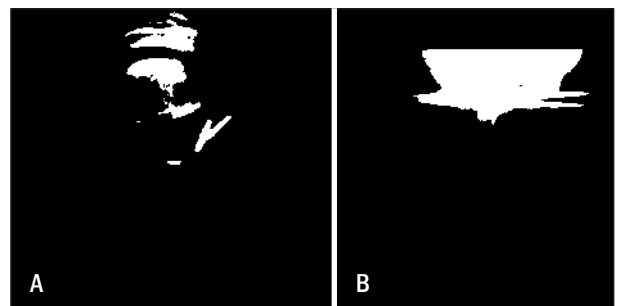


Figura 4 - Radiografias pós-operatórias nas incidências de perfil (A) e axial do calcâneo (B), evidenciando a redução articular, a correção do ângulo de Bohler para 27°, com uma fixação interna temporária por meio de dois fios de Kirschner.

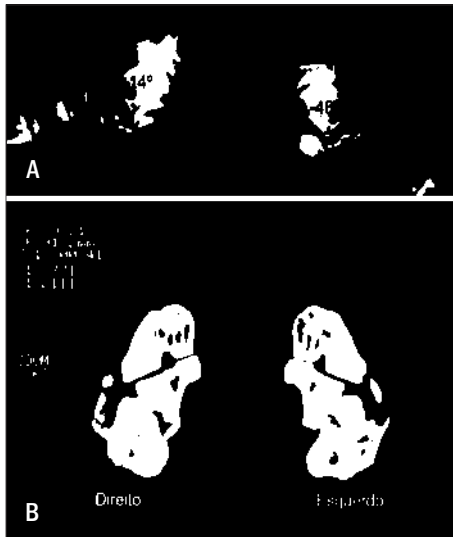


Figura 5 - (A) Radiografias pré-operatórias em perfil dos calcâneos de um paciente adulto mostrando afundamento dos fragmentos centrais e um ângulo de Bohler negativo à direita de -14° e à esquerda de -48° ; (B) tomografia evidenciando cominuição, desvio dos fragmentos e degrau articular, classificando em tipos II B de Sanders à esquerda e III AC à direita.

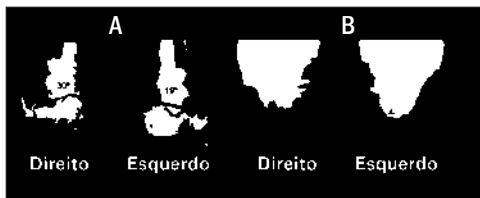

Figura 6 - Radiografias pós operatórias dos calcâneos nas incidências em perfil (A) e axial (B), mostrando no perfil a correção do ângulo de Bohler à direita de 30° e à esquerda de 19° , além da restauração articular e do alinhamento, utilizando parafusos e fios de Kirschner para a fixação interna.

DISCUSSÃO

A fratura intra-articular do calcâneo é considerada, por muitos autores, como de difícil tratamento e que apresenta resultados diversos. Dentre as principais causas, estão a queda de altura e os acidentes de trânsito.

A maioria dos pacientes operados tinha de 20 a 40 anos de idade, encontrando-se no período de atividade profissional intensa.

As radiografias pré e pós-operatórias serviram para avaliar a reconstrução dos ângulos de Bohler e Gissane, e a ocorrência de consolidação no foco da fratura. Já a tomografia computadorizada é importante para avaliar o tamanho do fragmento sustentacular medial do tálus, para decidir qual o material de síntese a ser utilizado e qual a maneira mais adequada para realizar a fixação.

Durante o acompanhamento, as principais complicações observadas foram a presença de edema residual e a perda de movimento da subtalar. Apenas quatro pacientes (12,1%) apresentaram sofrimento de pele, em contraste com o acesso lateral em asa de gaivota, amplo. Nenhum paciente apresentou síndrome compartimental⁽¹⁶⁾ ou osteomielite, complicações citadas pela literatura.

O período de tempo entre o trauma e a cirurgia foi, em média, de 5 dias. A precocidade no tratamento cirúrgico é importante porque permite uma melhor redução dos fragmentos e consequente restauração da superfície articular. Um tempo superior a 14 dias prejudicaria a reconstrução articular e a própria redução da fratura.

A via de acesso lateral suprafibular foi utilizada aqui porque ela permite uma boa exploração do foco fraturário, uma adequada redução e fixação dos fragmentos e, ainda, diminui os riscos de lesão neurovascular e de complicações como necrose de pele existentes com as demais vias de acesso. A desvantagem do acesso medial preconizado por Stephenson⁽¹³⁾ é que este torna mais difícil a visualização da articulação subtalar e coloca em risco as estruturas neurovasculares internas mediais. Sua principal vantagem é vista quando o fragmento sustentacular medial encontra-se desviado e não se consegue sua redução pelo acesso lateral.

Não se considerou necessário o enxerto ósseo, pois a integração óssea no local ocorre perfeitamente, de maneira adequada e em um curto período de tempo (2 a 3 meses).

Um paciente apresentou fratura bilateral e sete pacientes (21,2%) apresentaram lesões associadas à fratura de calcâneo. Dentre elas, as fraturas de tornozelo, fratura do tálus e da diáfise da tibia, lesões que podem ter influenciado no resultado clínico final, já que estes pacientes apresentaram um escore baixo na pontuação total da AOFAS.

A avaliação funcional final dos 32 pacientes com 33 fraturas cirúrgicas do calcâneo evidenciou, em dois casos (6,0%), resultados excelentes, 13 casos (39,3%) bons, 8 casos (24,2%) regulares e 10 casos (30,3%) ruins. Em relação à satisfação pessoal, 81,2% dos pacientes responderam subjetivamente que acharam excelente e bom o tratamento, já 18,8% dos pacientes definiram como regular, e nenhum paciente achou ruim (Gráfico 1).

Houve uma discrepância entre os resultados obtidos na avaliação clínica final pelos critérios da AOFAS em comparação com o grau de satisfação pessoal.

Os principais fatores limitantes no escore da pontuação foram os critérios relacionados à função do retropé, principalmente restrição na mobilidade da articulação subtalar, e também à dor, sendo que alguma dor leve e ocasional esteve presente em 75,7% dos casos. Em 88% dos casos, houve limitação apenas para atividades recreacionais, estando os pa-

cientes capazes laborativamente, enquanto que 57,5% não apresentaram anormalidade para andar em terreno plano e um paciente apenas (3,03%) teve severa dificuldade para andar em terreno irregular ou inclinado.

No pós-operatório tardio, observou-se que 23 calcâneos (70%) apresentaram uma correção do ângulo de Bohler⁽⁷⁾ dentro dos valores normais. A média de correção do ângulo de Bohler no pós-operatório citada neste trabalho, de 23,6°, é próxima aos valores encontrados nas séries de Souer e Remy⁽¹⁷⁾ (27°), Stephenson⁽¹³⁾ (30°), Leung et al.⁽¹⁸⁾ (24°) e Santin⁽¹⁹⁾ (25°). Vale salientar que, em todos os tipos III, o ângulo de Bohler normalizou (Gráfico 6). Isso surpreende, pois são as fraturas de mais difícil manejo, para as quais a literatura mostra os resultados mais pobres. Também neste trabalho, as fraturas tipo III tiveram escores mais baixos, apesar da correção desse ângulo em todos os casos. Essa divergência “correção-resultado clínico” foi verificada por outros autores⁽²⁰⁾.

O resultado deste trabalho mostrou porcentagem de bons e excelentes resultados abaixo das outras amostragens. Porém, o escore AOFAS é extremamente rígido para perda de movimento e dor, que sempre acompanha essa fratura, gerando índices baixos. Talvez, por isso, a maioria dos trabalhos não a utiliza, como se vê na literatura, para avaliação dessas fraturas.

CONCLUSÃO

A tomografia computadorizada é um fator indispensável para o planejamento cirúrgico, possibilitando uma detalhada avaliação da fratura.

A técnica cirúrgica utilizando o acesso lateral suprafibular permite, além de boa redução da superfície articular da fratura, a melhora dos ângulos de Bohler e Gissane.

O grau de satisfação pessoal dos pacientes foi alto, em contraste com o escore AOFAS.

REFERÊNCIAS

- Palmer I. The mechanism and treatment of fractures of calcaneus: open reductin with the use of cancellous grafts. *J Bone Joint Surg Am.* 1948;30A(1):2-8.
- Sanders R, Fortin P, DiPasquale T, Walling A. Operative treatment of 120 displaced intra-articular calcaneal fractures. Results using a prognostic computed tomography scan classification. *Clin Orthop Relat Res.* 1993;(290):87-95.
- Sanders R, Swiontkowski M, Nunley J, Spiegel P. The management of fractures with soft tissue disruptions. *J Bone Joint Surg Am.* 1993;75(5):778-89.
- Soeur R, Remy R. Fractures of the calcaneus with displacement of thalamic portion. *J Bone Joint Surg Br.* 1975;57(4):413-21.
- Eastwood DM, Gregg PJ, Atkins RM. Intra-articular fracture of the calca-neum. Part I: Pathological anatomy and classification. *J Bone Joint Surg.* 1931;13:75-89.
- Lowrie IG, Finlay DB, Brenkel JJ, Gregg PJ. Computerized tomographic assesment of the subtalar joint in calcaneal fractures. *J Bone Joint Surg Br.* 1988;70(2):247-50.
- Bohler L. Diagnosis, pathology, and treatment of fractures of the Os Calcis. *J Bone Joint Surg.* 1931;13:75-89.
- McReynolds IS. Trauma to the os calcis. In: Jhass M, editor.. *Disorders of the foot.* Philadelphia: WB. Saunders; 1982. p. 1497-542.
- Stephenson JR. Treatment of displaced of the calcaneus using medial and lateral approaches, internal fixation, and early mobilization. *J Bone Joint Surg Am.* 1987;69(1):115-30.
- Bohler L. *The treatment of fractures.* 5a ed. New York and London: Grune & Stratton; 1958. p. 2047.
- Gissane W. *Proceedings of the British Orthopaedic Association.* *J Bone Surg.* 1947;29:254-55.
- Essex-Lopresti P: The mechanism, reduction technique, and results in fractures of the os calcis. *Br J Surg.* 1952;39(157):395-419.
- Stephenson JR. Displaced fractures of the os calcis involving the subtalar joint. The key hole of the superomedial fragment. *Foot Ankle.* 1983;4(2):91-101.
- Kitaoka HB, Alexander IJ, Adelaar RS, Nunley JA, Myerson MS, Sanders M. Clinical rating system for ankle-hindfoot, and lesser toes. *Foot Ankle Int.* 1994;15(7):349-53.
- Brunet JA. Calcaneal fractures in children. *J Bone Joint Surg Br.* 2000; 82-B:211-6.
- Mark M, Arthur M. Compartment syndromes of the Foot After Calcaneal Fractures. *Clinical Orthop. Rel Res,* 1993;290:142-50.
- Soeur R, Remy R. Fractures of the calcaneous with displacement of the thalamic portion. *J Bone Joint Surg Br.* 1975;57(4):413-21.
- Leung KS, Yuen KM, Chan WS. Operative treatment of displaced intra-articular fractuer of the calcaneum. *J Bone Joint Surg Br.* 1993;75(2):196-201.

19. Santin RA, Fonseca Filho FF, Mercadante MT, Ferreira RC, Roncetto CE, Mazotti JP, et al. Tratamento operatório das fraturas articulares do calcâneo com placa "duplo H" . Rev Bras Ortop. 1995;30(6): 377-84.
20. Júnior, Ilidio do Prado Jr I, Rocha MA, Rezende MM.. Tratamento cirúrgico das fraturas intrarticulares desviadas do calcâneo, através de osteossínte-se interna, sem enxerto ósseo. Rev Bras Ortop. 1999;34(7): 421-7.
21. Rodrigues RC, Masiero D, Mizusaki JM, Imoto AM, Peccin MS, Cohen M, et al. Tradução, adaptação cultural e validação do "American Orthopaedic Foot and Ankle Society (AOFAS) Ankle-Hindfoot Scale". Acta Ortop Bras. 2008;16(2):107-11.