

Análise clínica e radiográfica do tratamento do hálux valgo pela osteotomia em Chevron distal

Clinical and radiological analysis of hallux valgus treated by the distal osteotomy in Chevron

André Bergamaschi Demore¹, Antônio Kim², Leandro Marcantonio Camargo², Tales Marçal³

Resumo

Objetivo: Avaliar o resultado clínico e radiográfico da técnica de Chevron distal para o tratamento do hálux valgo leve e moderado. **Métodos:** Estudo retrospectivo, que constou de 26 pacientes com hálux valgo, num total de 38 pés. Os pacientes foram avaliados por meio de um questionário padronizado, incluindo-se a história familiar da deformidade, o uso de calçados inadequados e a opinião sobre o resultado obtido. Na avaliação clínica foram considerados os critérios de dor, função e alinhamento do hálux, segundo a escala da *American Orthopaedic Foot and Ankle Society (AOFAS)*. **Resultados:** A avaliação radiográfica comparou os resultados angulares pré e pós-operatórios dos ângulos metatarsofalângico, intermetatarsal e interfalângico do hálux, demonstrando resultados significativos. Os resultados mostraram uma pontuação média de 96,9 pontos pelo critério AOFAS, e a avaliação radiográfica mostrou correção dos valores angulares. **Conclusão:** A osteotomia em Chevron é um procedimento seguro, com baixo índice de complicações, boa capacidade corretiva e alto grau de satisfação.

Descritores: Hallux valgus/cirurgia; Osteotomia/métodos

Abstract

Objective: To evaluate the clinical and radiographic results of distal Chevron technique for the treatment of mild and moderate hallux valgus. **Methods:** A retrospective study was carried out with 26 patients with hallux valgus, with 38 feet. Patients were assessed using a standardized questionnaire, considering family history of the deformity, the use of inappropriate shoes and the opinion on the outcome of surgery. Pain, function and alignment of the hallux, according to the *American Orthopaedic Foot and Ankle Society (AOFAS)* scale, were taken into account as clinical criteria. **Results:** Radiographic evaluation compared angular pre and postoperative metatarso phalangeal angle, intermetatarsal angle and interphalangeal angle outcomes, demonstrating good results. The results showed an average score of 96.9 points of AOFAS criteria, and radiographic evaluation showed correction of

Correspondência

André Berfamaschi Demore
Rua Blumenau 1.316 – América
CEP: 89218-080 – Joinville (SC), Brasil
Fone: (47) 8403-2170
E-mail: demore@iot.com.br

Data de recebimento
17/09/2012
Data de aceite
11/01/2013

Trabalho realizado no Instituto de Ortopedia e Traumatologia – Joinville, SC, Brasil.

¹ Chefe do Serviço de R4 em Cirurgia do Pé e Tornozelo, Instituto de Ortopedia e Traumatologia – Joinville, SC, Brasil.

² Instrutor do Serviço de R4 em Cirurgia do Pé e Tornozelo, Instituto de Ortopedia e Traumatologia – Joinville, SC, Brasil.

³ Médico Residente, Instituto de Ortopedia e Traumatologia – Joinville, SC, Brasil.

Conflito de interesse: não há.

Fonte de financiamento: não há.

angular values. **Conclusion:** The Chevron osteotomy is a safe procedure with a low complication rate, good corrective capacity and high degree of satisfaction.

Keywords: Hallux valgus/surgery; Osteotomy/methods

INTRODUÇÃO

Desde 1856, quando Volkmann⁽¹⁾ descreveu, em um de seus relatos, a deformidade em hálux valgo, a comunidade científico-ortopédica tenta entender a fisiopatologia dessa entidade e procura a melhor técnica cirúrgica para corrigi-la.

Essa deformidade, mais comum em pacientes adultos e do gênero feminino^(2,3), tem impulsionado o desenvolvimento, nas últimas décadas, de inúmeras técnicas cirúrgicas, visando ao melhor grau de correção e a menor possibilidade de recidiva.

Dentre os fatores etiológicos do hálux valgo, existem os extrínsecos e os intrínsecos. Em povos habituados com o uso de calçados, há prevalência de 33% em comparação a povos que não usam⁽⁴⁾. Em função da estética, muitos pacientes sacrificam o conforto de seus pés e acabam usando calçados funcionalmente inapropriados, tornando este um dos principais fatores na gênese extrínseca do hálux valgo. Além disso, alguns fatores intrínsecos⁽⁵⁾ são considerados causadores da deformidade, como: varismo do primeiro metatarsal (*metatarsus primus varus*), a fórmula metatarsal *index minus* (o primeiro metatarsiano menor do que o segundo), pés planos valgus, fórmula digital do tipo pé egípcio e a hiperfrouxidão ligamentar.

De acordo com Coughlin⁽⁶⁾, o hálux valgo pode ser classificado em: (1) deformidade leve, quando o ângulo metatarsofalangiano (MF) do primeiro raio for entre 15 e 19°, o ângulo intermetatarsiano (IM) entre 9 e 11° e a subluxação do sesamoide lateral for menor do que 50% de seu diâmetro; (2) deformidade moderada, quando o MF for de 20 a 39°, o IM de 12 a 15° e a subluxação do sesamoide lateral de 50 a 75% de seu diâmetro; (3) deformidade grave, quando o ângulo MF igual ou superior a 40°, o IM igual ou maior a 16° e a subluxação do sesamoide lateral maior do que 75% de seu diâmetro.

Dentre as inúmeras osteotomias descritas para a correção do hálux valgo, elas podem ser, classicamente, proximais, metafisárias e distais. No presente estudo, apresentamos o resultado de pacientes submetidos ao tratamento cirúrgico pela osteotomia distal em Chevron, originalmente idealizada por Austin e Leventhen⁽⁷⁾, por meio de uma análise clínica radiográfica

MÉTODOS

Entre janeiro de 2000 e janeiro de 2007, foram tratados cirurgicamente 326 pacientes com hálux valgo, no total de

358 pés. Destes, 185 pacientes foram submetidos à osteotomia em Chevron distal, uni ou bilateral, associada ou não à osteotomia da falange proximal (FP), pela técnica de Akin. Para análise retrospectiva, foram reavaliados 26 pacientes, num total de 38 pés. A avaliação constou de um questionário a respeito da presença de hálux valgo, uni ou bilateral, história familiar da deformidade, a frequência do uso de sapato inadequado, o tipo de tratamento conservador antes da cirurgia, qual o motivo da cirurgia (dor ou estética), a presença de alguma complicação pós-operatória e o grau de satisfação do paciente com a cirurgia.

A indicação cirúrgica foi somente para os pacientes em que a dor justificava o procedimento, e o grau da deformidade em hálux valgo classificada em leve ou moderada (Figuras 1A e 1B).

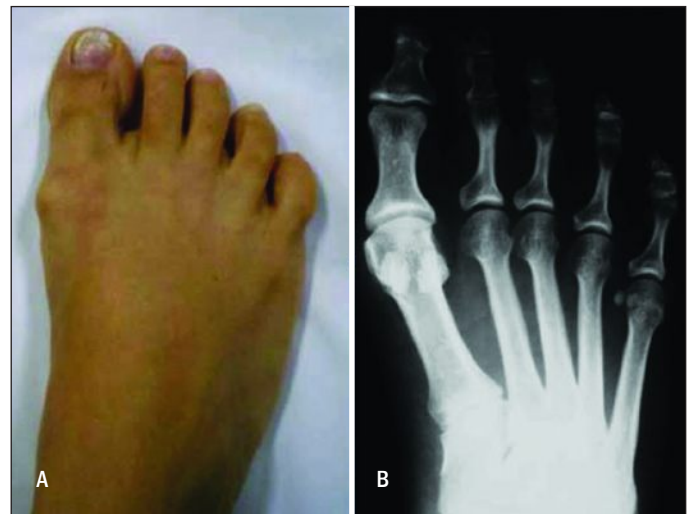

Figura 1 - SL, 48 anos. (A) Aspecto clínico. (B) Hálux valgo com ângulo metatarsofalangiano de 28° e intermetatarsiano de 10°, caracterizando hálux valgo moderado.

A avaliação do resultado clínico obedeceu a escala preconizada pela *American Orthopaedic Foot and Ankle Society* (AOFAS)⁽⁸⁾, para hálux valgo, que se baseia nos parâmetros dor, função e alinhamento do pé (Quadro 1). A dor foi graduada pelo paciente, desde ausente até intensa. A função foi pesquisada pela limitação das atividades diárias, a necessidade do uso de suportes para deambular e o tipo de calçado mais confortável. A mobilidade avaliada foi a das

articulações MF e IF do hálux. A estabilidade da MF (pelo teste de gaveta) e a presença de calosidades também foram consideradas. O total da pontuação é de 100 pontos.

Quadro 1 - American Orthopaedic Foot and Ankle Society para o metatarsofalangiano do hálux

Parâmetro	Pontos
1. Dor (40 pontos)	
Nenhuma	40
Leve, ocasional	30
Moderada, diária	20
Intensa, quase sempre presente	0
2. Função (45 pontos)	
2.1. Limitação das atividades e necessidades de suportes	
Sem limitações, sem suportes	10
Sem limitações às atividades diárias, limitação recreação, sem suportes	7
Limitação de atividades diárias e recreacionais, bengala	4
Limitação importante de atividades diárias, muletas, andador, cadeira ou órtese	0
2.2. Calçados	
Da moda, convencionais sem necessidade de palmilhas	10
Sapatos confortáveis ou palmilhas	5
Sapatos especiais ou órteses	0
2.3. Mobilidade de metatarsofalângica (flexão + extensão)	
Normal ou restrição leve (75° ou mais)	10
Restrição moderada (30 a 74°)	5
Restrição intensa (menor que 30°)	0
2.4. Mobilidade de interfalângica (flexão plantar)	
Sem restrição	5
Restrição intensa (menos que 10°)	0
2.5. Estabilidade da metatarsofalângica e interfalângica (todas as direções)	
Estável	5
Instável	0
2.6. Presença de calosidade (metatarsofalângica ou interfalângicas)	
Sem calo ou hiperqueratose indolor	5
Presença de calosidade dolorosa	0
3. Alinhamento (15 pontos)	
Bom - pequenos dedos bem alinhados	15
Regular - pequenos dedos ligeiramente desalinhamentos, sem sintomas	8
Mau - desalinhamento flagrante e sintomático	0

A avaliação radiográfica seguiu os critérios preconizados pela AOFAS, segundo os quais a mensuração do ângulo MF é feita pela intersecção do eixo longo do primeiro metatarsal e da FP, o ângulo interfalângico é medido da intersecção dos eixos das falanges proximal e distal, e o ângulo IM é obtido da intersecção entre os eixos longos do primeiro e segundo metatarsos. O estudo radiográfico foi realizado na incidência dorso-plantar e perfil com o paciente na posição ortostática.

Os critérios de exclusão do trabalho foram história de cirurgia prévia no pé, medidas angulares no pré-operatório não identificadas, gestação na ocasião da revisão, e pacientes não encontrados ou que não compareceram à solicitação, tendo sido excluídos 159 pacientes.

Técnica cirúrgica

Os pacientes foram posicionados em decúbito dorsal horizontal, sob anestesia raquidiana e o garroteamento na base da coxa com faixa de Esmarch. Realizou-se incisão medial de aproximadamente 4 a 6cm, na topografia da articulação MF do hálux na transição da pele dorsal com a plantar, protegendo o nervo digital dorsal. A cápsula foi aberta em "L" invertido, dissecada até a eminência medial do primeiro metatarsiano. Procedeu-se à exostectomia, respeitando o limite medial ao sulco sagital, utilizando osteótomo reto e martelo. Marcou-se, então, o corte no centro da cabeça e demarcaram-se os braços da osteotomia em "V", de ápice distal, com aproximadamente 60° entre eles. A serra utilizada foi a oscilatória a nitrogênio. Após, realizou-se o translocamento sagital lateral da cabeça do metatarsiano, cuidando para não translocar mais do que a metade do diâmetro da cabeça. Uma impacção no sentido axial do primeiro metatarsiano foi realizada para estabilizar a osteotomia, e o excesso de osso metafiso-diafisário resultante do translocamento da cabeça foi ressecado. A fixação da osteotomia foi feita com parafuso de microfragmentos de 2,0mm de diâmetro (Figuras 2A e 2B).

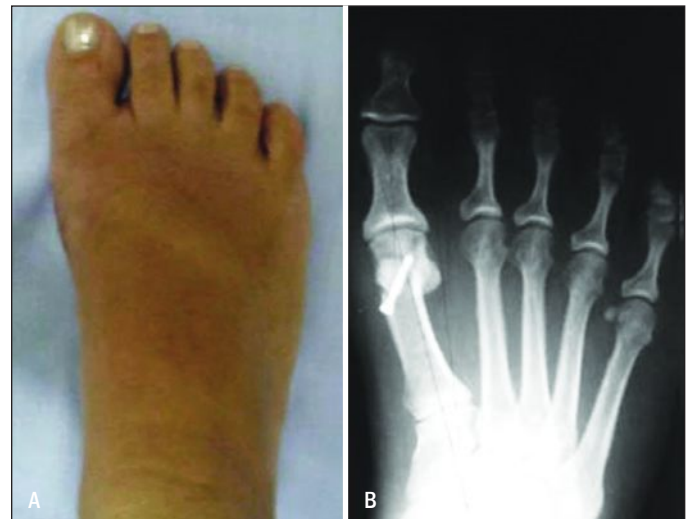

Figura 2 - Mesma paciente da Figura 1, no 6º mês de pós-operatório, com metatarsofalângico de 10° e intermetatarsiano de 6°.

Realizou-se a capsulorrafia com fio poliglactina 2-0, após a ressecção da bursa. Se, após a fixação da osteotomia em Chevron, houvesse a manutenção do valgismo do hálux em função da articulação interfalangiana, realizava-se a osteotomia com cunha de subtração medial na FP, pela técnica de Akin.

Para manutenção da posição do hálux, foi mantida um espaçador de gaze entre este e o segundo dedo por um período de 30 dias.

A imobilização pós-operatória foi somente com algodão ortopédico e atadura. A analgesia após a alta foi com anti-inflamatório não hormonal e codina 30mg a cada 8 horas.

A limitação para apoio foi de 4 semanas, quando, então, os pacientes foram liberados para deambular sem muletas e iniciar a fisioterapia.

RESULTADOS

No presente estudo, 19 pacientes (73%) eram do gênero feminino. A idade variou de 23 a 58 anos, com média de 42,3 anos.

O seguimento médio da análise radiográfica e clínica foi de 42,6 meses, variando de 21 a 78 meses.

Utilizando questionário padronizado, observou-se que 16 pacientes (61,5%) referiram história familiar de hálux valgo.

O uso de calçados de salto alto e/ou bico fino antes do desenvolvimento da deformidade foi referido por 19 pacientes (73%).

Dos procedimentos realizados, 28 pés (75,6%) foram submetidos somente à osteotomia em Chevron e, em 10 pés (24,4%), foi realizada também a osteotomia da FP do tipo Akin. A opção do acréscimo desse procedimento foi para correção visual incompleta, após a realização da osteotomia de Chevron.

A pontuação média dos pacientes avaliados pela escala da AOFAS foi de 96,9 (Quadro 2), variando de 75 a 100 pontos. O critério de dor foi o que mais se relacionou à perda de pontos na avaliação dos resultados clínicos, variando de dor leve à moderada. Nenhum paciente referiu dor intensa.

Quanto à mobilidade do hálux, oito pés (21%) apresentaram diminuição da amplitude da articulação MF (Quadro 2). Nenhum paciente apresentou alteração na mobilidade da articulação IF, mesmo naqueles casos em que foi realizada a osteotomia de Akin.

Os pacientes foram questionados quanto ao resultado da cirurgia, classificado em ótimo, bom, regular e mau. Foram obtidos 56% de resultados considerados ótimos e 44%

Quadro 2 – Escore da American Orthopaedic Foot and Ankle Society (AOFAS) no pós-operatório

Paciente	Função									Total D/E
	Dor D/E	Limitação D/E	Calçados D/E	Mobilidade MF	Mobilidade IF	Estabilidade	Calosidade D/E	Alinhamento D/E		
				D/E	D/E	D/E				
ARP	30/30	10/10	10/10	10/10	5/5	5/5	5/5	15/15	90/90	
AT	40/40	10/10	10/10	10/10	5/5	5/5	5/5	15/15	100/100	
AMSF	40	10	10	5	5	5	5	8	88	
AF	40/40	10/10	10/10	10/10	5/5	5/5	5/5	15/15	100/100	
CCLR	30/40	10/10	10/10	5/10	5/5	5/5	5/5	15/15	85/100	
CRO	40/40	10/10	5/5	10/10	5/5	5/5	5/5	15/15	95/95	
GSG	40	10	10	10	5	5	5	8	93	
IFS	40/40	10/10	10/10	10/10	5/5	5/5	5/5	15/8	100/93	
JAMF	30	10	10	5	5	5	5	8	78	
JCM	30/30	10/10	10/10	10/10	5/5	5/5	5/5	15/15	100/100	
LBP	30	10	5	10	5	5	5	8	78	
LS	40/40	10/10	10/10	5/5	5/5	5/5	5/5	15/15	95/95	
LHD	40	10	10	10	5	5	5	15	100	
MGD	30	10	5	10	5	5	5	15	85	
MJNS	20	10	5	10	5	5	5	15	75	
MPR	40/40	10/10	10/10	10/5	5/5	5/5	5/5	15/15	100/95	
MFS	40/40	10/10	10/10	10/5	5/5	5/5	5/5	8/15	93/95	
OSS	40/40	10/10	10/10	5/10	5/5	5/5	5/5	15/15	95/100	
OISS	40	10	10	10	5	5	5	15	100	
PVM	40	10	10	10	5	5	5	15	100	
PMS	40	10	10	10	5	5	5	8	93	
PVT	40	10	10	10	5	5	5	15	100	
RK	40	10	10	10	5	5	5	15	100	
RCP	30	10	10	10	10	5	5	15	90	
HH	40/40	10/10	10/10	5/5	5/5	5/5	5/5	15/15	95/95	
JASJ	40	10	10	10	5	5	5	15	100	

Pontuação média: 96,9 pontos.

D: direito; E: esquerdo; MF: metatarsofalangiana; IF: interfalangiana.

bons. Nenhum paciente referiu resultado regular ou ruim. Indagou-se também se os pacientes operariam novamente. Somente quatro pacientes (15%) não se submeteriam novamente ao procedimento (dois devido à dor no pós-operatório, um devido ao tempo de limitação do apoio e um em razão de infecção superficial).

A respeito dos resultados, a menor pontuação pela escala da AOFAS (75 pontos) foi de um paciente que apresentou dor moderada na articulação metatarsofalângica e a necessidade de uso de sapatos confortáveis ou palmilhas. O paciente apresentava hálux valgo moderado no pré-operatório (MF de 20° e IM de 13°) que corrigiu para 11° tanto no ângulo MF quanto no IM.

O valor médio do ângulo MF no pré-operatório foi de 28,1° e, no pós-operatório, foi para 14,9° (Gráfico 1). O IM era de 12,8° no pré-operatório e foi para 8,8° (Gráfico 2). A correção média do ângulo MF foi de 9,3° (de 3° a 24°) e do

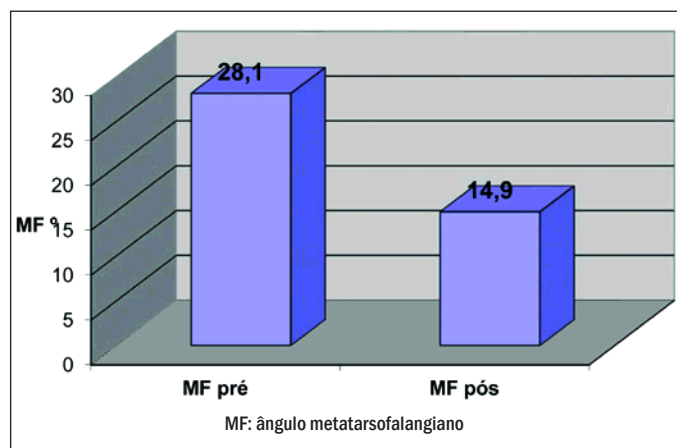


Gráfico 1 - Comparação do ângulo metatarsofalangiano pré e pós-operatório.

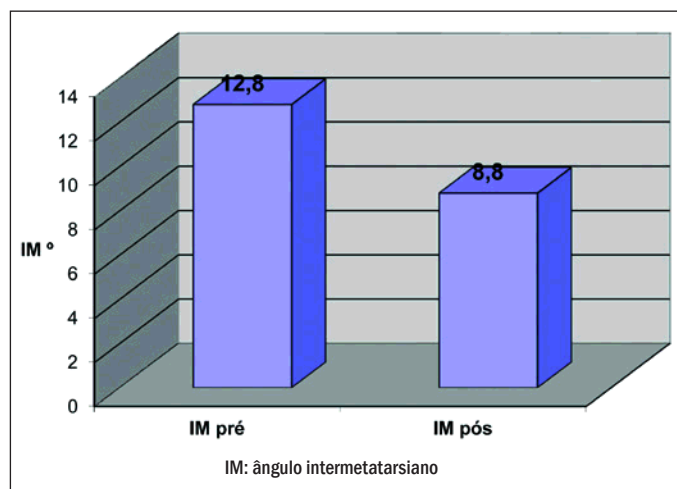


Gráfico 2 - Comparação do ângulo intermetatarsiano pré e pós-operatório.

IM foi de 4,1° (de 2° a 10°). Não houve significância estatística entre o grau de correção do ângulo MF e a pontuação da escala da AOFAS.

Das complicações pós-operatórias observadas, um pé (2,6%) evoluiu com infecção superficial da ferida operatória, cuja resolução foi absoluta, com uso de antibiótico via oral. Nenhum caso evoluiu com osteomielite. A evolução com neuroma incisional foi constatada em dois pés (5,2%). Os pacientes não sentiram necessidade de cirurgia, apesar de persistirem com sintomas. Sinais radiográficos de osteonecrose da cabeça do primeiro metatarsial não foram observados em nenhum paciente.

DISCUSSÃO

Diante da deformidade do hálux valgo, o ortopedista inicialmente se depara com duas situações: o tratamento conservador ou o cirúrgico.

Segundo Ruaro et al.⁽⁹⁾, medidas paliativas, como cuidados posturais, uso de calçados adequados (altos e de câmara anterior larga), associadas à órteses noturnas para afastamento do 1° e 2° dedos, são medidas secundárias para o tratamento do hálux valgo, não tendo capacidade corretiva. O uso de palmilha de suporte para o arco longitudinal também pode ser feito nos pacientes com pé plano.

A metatarsalgia resistente ao tratamento conservador é fator decisivo na indicação do tratamento cirúrgico⁽¹⁰⁾. A importância da indicação cirúrgica no momento adequado reside no fato de que a deformidade pode evoluir para um processo de transferência de carga metatarsal, deformidade nos dedos laterais e degeneração articular, com consequente incapacidade funcional e a necessidade de cirurgias mais agressivas, como as artroplastias de ressecção de Keller e a artrodese da articulação MF⁽¹⁰⁾.

O objetivo do tratamento é eliminar a dor causada pela irritação da bolsa serosa da MF e dos calos interdigitais e plantares, além de restabelecer a suficiência do primeiro metatarsial, dando liberdade ao paciente para usar sapatos de seu agrado, sem limitá-lo à confecção de calçados com câmara anterior larga, além da possibilidade de satisfazer sua vaidade com a estética do pé.

Dentre os procedimentos cirúrgicos existentes, basicamente, eles podem ser divididos em: reconstrução distal de partes moles, exostectomia, osteotomia do primeiro metatarsiano, osteotomia da FP, ressecção artroplástica da MF e artrodese da MF.

No presente trabalho, apresentamos os resultados da osteotomia em Chevron clássica, que vem sendo aprimorada com o passar do tempo, visando à melhor estabilidade no traço da osteotomia, por meio da fixação com parafusos,

e na possibilidade de correção. Sanhudo⁽¹¹⁾ modificou o ângulo do vértice da osteotomia de 60° para 30° para corrigir deformidades moderadas e graves, obtendo resultados satisfatórios. Por estudos prévios, sabe-se que a translocação lateral de 1mm da cabeça do primeiro metatarso corrige em 3° o ângulo MF e 1,5° o ângulo IM, lembrando que este deve ser de no máximo 50% do diâmetro da cabeça, perfazendo um total de, aproximadamente, 15° de correção para o ângulo MF e 5° para o IM⁽¹⁾.

Das complicações conhecidas da osteotomia em Chevron, a mais temida é a necrose avascular da cabeça do primeiro metatarsiano. A incidência varia de 0 a 50%⁽¹¹⁾, e não necessariamente corresponde a um mau resultado clínico⁽⁹⁾. Os estudos que encontraram essa complicação não conseguiram correlacioná-las com dor ou limitação

pós-operatória⁽⁹⁾. Neste trabalho, nenhum paciente apresentou necrose avascular.

Outras complicações são a metatarsalgia e o encurtamento do primeiro metatarsiano.

A metatarsalgia de transferência sempre é uma preocupação para o cirurgião, quando uma osteotomia distal é programada, pois, invariavelmente, encurta o primeiro metatarso. Não houve nenhum caso de metatarsalgia ou de transferência nesta amostra.

CONCLUSÃO

Os resultados obtidos permitem concluir pela eficiência dessa osteotomia no tratamento do hálux valgo leve e moderado.

REFERÊNCIAS

- Mann RA, Coughlin MJ. Adult hallux valgus: surgery of the foot and ankle. 6a ed. St Louis: Mosby; 1992. p. 167-296.
- Viladot A. Patologia del antepié. 2a ed. Barcelona: Toray; 1981.
- Coughlin MJ, Thompson FM. The high price of high-fashion foot wear. Rosemont, Illinois: The American Academy of Orthopedics Surgeons; 1995. p. 371-7. [Instructional Course Lectures 44].
- Sim-Fook L, Hodgson AR. A comparison of foot forms among the non-shoe and shoe-wearing Chinese population. *J Bone Joint Surg Am*. 1958;40-A(5):1058-62.
- Nery CA. Hálux valgo. *Rev Bras Ortop*. 2001;36(6):183-200.
- Coughlin MJ. Hallux valgus. *Instr Course Lect*. 1996;78:932-66.
- Meier PJ, Kenzora JE. The risks and benefits of distal first metatarsal osteotomies. *Foot Ankle*. 1985;6(1):7-17.
- Kitaoka HB, Alexander IJ, Adelaar RS, Nunley JA, Myerson MS, Sanders M. Clinical rating system for ankle-hindfoot, and lesser toes. *Foot Ankle Int*. 1994;15(7):349-53.
- Ruaro AF, Carvalho AE, Fernandes TD, Salomão O, Aguiar JAG, Meyer AT. Estudo comparativo entre duas técnicas de osteotomia no tratamento do hálux valgo: análise clínica e radiográfica *Rev Bras Ortop*. 2000;35(7):248-59.
- Johnson JE, Clanton TO, Baxter DE, Gottlieb MS. Comparison of Chevron osteotomy and modified McBride bunionectomy for correction and mild to moderate hallux valgus deformity. *Foot Ankle*. 1991;12(2):61-8.
- Sanhudo JAV. Modificação da osteotomia em chevron para correção do hálux valgo moderado a grave. *Rev Bras Ortop*. 2005;40:297-304.