

Tratamento cirúrgico da braquimetatarsia

Surgical treatment of brachymetatarsia

Luiz Carlos Ribeiro Lara¹, Nelson Franco Filho², Artur da Fonseca de Souza Marques³

Resumo

Introdução: A braquimetatarsia, conhecida também por metatarso curto congênito, é uma malformação rara acometendo principalmente o quarto metatarso, que se encontra mais curto e hipoplásico. Incide mais no sexo feminino e sua etiologia é desconhecida, entretanto algumas teorias são propostas para explicá-la. **Objetivo:** Discutir as técnicas cirúrgicas para correção da braquimetatarsia pelo uso de alongamento em “Z” do metatarso encurtado ou alongamento por interposição de enxerto ósseo autólogo da tíbia. **Métodos:** Foram avaliados seis pés de quatro pacientes, com sete ossos metatarsos encurtados. Em três pés realizou-se o alongamento em “Z” e em quatro, o alongamento com enxerto ósseo. A média de idade dos pacientes foi de 29,5 anos, sendo três do sexo feminino e um do masculino. O encurtamento foi calculado medindo-se a distância da cabeça do metatarso encurtado à linha formada pela parábola metatarsal, na incidência radiográfica antero-posterior do pé. O tempo médio de seguimento de pós-operatório foi de 15,1 meses e o encurtamento médio no pré-operatório foi de 10,14 milímetros. Três pacientes apresentavam queixa de metatarsalgia, com calosidade plantar de pressão na região da cabeça dos metatarsos adjacentes. **Resultados:** Seguindo critérios de avaliação, obtiveram-se cinco pés com resultados satisfatórios, com alongamento médio de 8,43 milímetros, e um pé com alongamento insatisfatório. **Conclusões:** As técnicas cirúrgicas empregadas produziram alongamento do osso metatarsico encurtado em todos os pés. A técnica em que se utilizou enxerto ósseo autólogo da região distal da tíbia, pareceu ser mais simples, podendo ser realizada sem a utilização de micro serra.

Descritores: Ossos do metatarso/anormalidades; Ossos do metatarso/cirurgia; Deformidades congênicas do pé/cirurgia

Abstract

Introduction: The brachymetatarsia, also known as congenital short metatarsus, is a rare malformation, affecting mainly the fourth metatarsus, which is short and hypoplastic. Its etiology is unknown and has a higher incidence on women. **Objective:** Assess the surgical treatment of brachymetatarsia using the “Z” lengthening procedure of the shortened metatarsus or lengthening it with an autologous tibia bone graft technique. **Methods:** Four patients were assessed, three females and one male, mean age of 29.5 years old, six feet

Correspondência

Luiz Carlos Ribeiro Lara
Avenida Itália, 1551 – Village Taubaté R1 – Rua 1, nº 666
CEP 12030-212 – Taubaté/SP
Fone: (12) 36312700 / (12) 36533819
E-mail: luizlara@cacapava.com.br

Data de recebimento

04/06/2007

Data de aceite

13/05/2008

Trabalho realizado no Hospital Universitário de Taubaté – HUT – Taubaté (SP), Brasil.

¹ Professor Adjunto da Disciplina de Ortopedia e Traumatologia do Departamento de Medicina da Universidade de Taubaté – UNITAU – Taubaté (SP), Brasil.

² Professor Titular da Disciplina de Ortopedia e Traumatologia do Departamento de Medicina da Universidade de Taubaté – UNITAU – Taubaté (SP), Brasil.

³ Residente de 3º ano em Ortopedia e Traumatologia do Hospital Universitário de Taubaté – HUT – Taubaté (SP), Brasil.

and a total of seven shortened metatarsus with a mean shortening of 10.14 millimeters. It was performed, the "Z" lengthening procedure in three metatarsus and, in the other four, the lengthening with bone graft technique, with a follow-up of 15.1 months. Three patients had previous complaints of metatarsalgia with pressure plantar callosity under the heads of adjacent metatarsus. **Results:** According to the evaluation criteria, there were five satisfactory results, with an average lengthening of eight millimeters, and one unsatisfactory result. **Conclusions:** The surgical techniques used produced a lengthening of the shortened metatarsus. The technique which uses the tibia bone graft seems to be easier to perform, and can be performed without the use of a micro saw.

Keywords: Metatarsal bones/abnormalities; Matatarsal bones/surgery; Foot deformities, congenital/surgery

INTRODUÇÃO

A braquimetatarsia, conhecida também por metatarso curto congênito, é definida como encurtamento de cinco milímetros ou mais do osso metatarso em relação ao arco transversal do pé⁽¹⁾. É uma malformação rara, podendo ocorrer de modo isolado, acometendo principalmente o quarto osso metatarso, que é mais curto e hipoplásico, ou vários ossos, como na braquimetatarsia múltipla congênita. O acometimento bilateral é mais freqüente, incidindo preferencialmente no sexo feminino. Esta malformação geralmente resulta em aspecto antiestético do antepé, com calosidades plantares eventuais, por sobrecarga nas cabeças dos ossos metatarsos adjacentes. Os problemas funcionais não produzem queixas relevantes, mas os pacientes procuraram o serviço de saúde, principalmente, devido ao aspecto cosmético dos pés⁽²⁻⁴⁾.

Sua etiologia é desconhecida, muito embora Kite⁽²⁾ relate que a causa do encurtamento seria o fechamento prematuro da placa de crescimento da epífise do metatarso envolvido. Por outro lado, fatores hereditários podem ser observados em algumas famílias⁽³⁻⁴⁾ ou se associar a doenças como: síndrome de Down, pseudo-hiperparatireoidismo, síndrome de Turner e osteodistrofia hereditária de Albright.

Várias propostas de tratamento cirúrgico são encontradas na literatura, que vão desde liberação ampla das partes moles seguidas de sindactilia, alongamentos ósseos com ou sem enxerto, associados ou não, ao encurtamento dos metatarsos adjacentes e o uso de fixadores externos⁽⁴⁻¹¹⁾.

O objetivo é apresentar os resultados do tratamento cirúrgico da braquimetatarsia por meio do uso de duas técnicas: alongamento em "Z" do metatarso encurtado e alongamento com interposição de enxerto ósseo autólogo da tibia.

MÉTODOS

Durante o período de 2001 a 2003 foram operados no Hospital Universitário de Taubaté e na clínica privada do autor, seis pés de quatro pacientes portadores de metatarsos curtos congênitos, totalizando sete ossos metatarsos

encurtados. Três pacientes eram do sexo feminino e um do masculino. O acometimento foi bilateral em dois pacientes e unilateral em outros dois. O encurtamento de um único osso metatarso ocorreu em cinco pés, e de dois ossos metatarsos, em um pé. Uma das pacientes (01D) submeteu-se previamente a cirurgia para a correção da braquimetatarsia em seu pé direito (alongamento de partes moles e sindactilia), em outro serviço, mas foi incluída neste estudo por não terem atuado nas estruturas ósseas (Tabela 1).

A idade dos pacientes variou de 22 a 37 anos, tendo como média 29,5 anos. O tempo médio de segmento pós-operatório foi de 15,1 meses, com mínimo de 11 meses e máximo de 19 meses (Tabela 1).

O encurtamento foi calculado medindo-se a distância da cabeça do metatarso encurtado, à linha formada pela parábula metatarsal, na incidência radiográfica antero-posterior do pé. Dando como média de encurtamento no pré-operatório 10,14 milímetros (mm). Três pacientes apresentavam metatarsalgia com a presença de calosidade plantar por sobrecarga na região da cabeça do metatarso adjacente (Tabela 1).

Técnicas cirúrgicas

A. Alongamento em "Z" do osso metatarso (Figuras 1 e 2): sob raqui-anestesia, com a paciente em decúbito dorsal horizontal, realizou-se a anti-sepsia com polivinilpirrolidona alcoólica à 10%. Após garroteamento com faixas de Smarch, fez-se uma incisão dorsal linear e longitudinal de aproximadamente três a quatro centímetros sobre a região do metatarso encurtado. A seguir, alongou-se em "Z" o tendão extensor e capsulotomia ampla metatarso-falangeana. Após incisão do perióstio, utilizou-se uma micro-serra de alta pressão fez-se a osteotomia em "Z" e em seguida tracionou-se a porção distal do dedo acometido para se alcançar o alongamento ósseo buscando o restabelecimento da forma metatarsal. Fixou-se a osteotomia com dois parafusos corticais de 2,0 milímetros (mm) de diâmetro ou com placa de micro-fragmentos. Suturou-se o tendão previamente alongado com mononylon 4.0 e sutura das partes moles por planos. Fizeram-se o curativo e o enfaixamento com-

Tabela 1 - Número de ordem, iniciais, sexo, cor, idade, lateralidade, lado, encurtamento prévio (mm), metatarsalgia, técnicas cirúrgicas e tempo de seguimento

No de ordem	Iniciais	Sexo	Cor	Idade	Lateral.	Lado	Encurta. (mm)	Metatarsalgia	Técnica cirúrgica	Tempo de Seguimento
01D	AAS	F	Br.	32	Bi	D	10	(+)	Along. "Z"	19m
01E	AAS	F	Br.	32	Bi	E	08	(+)	Along. "Z"	19m
02E	RDN	F	Br.	27	Uni	E	10	(+)	Along. Enx	17m
03D	ARS	F	Br.	22	Bi	D	11	(-)	Along. Enx.	16m
03E	ARS	F	Br.	22	Bi	E	11	(-)	Along. "Z"	11m
04E3	PRSL	M	Br.	37	Uni	E 3º dedo	10	(+)	Along. Enx	12m
04E4	PRSL	M	Br.	37	Uni	E 4º dedo	11	(+)	Along. Enx	12m

F: feminino; M: masculino; Br.: branco; Bi: bilateral; Uni: Unilateral; D: direito; E: esquerdo; Along: alongamento; Lateral.: lateralidade; Encurta.: encurtamento; m: meses; (+): presente; (-): ausente; (mm): milímetro; enx: enxerto

Fonte: Hospital Universitário de Taubaté e clínica privada.

pressivo. Após a retirada do garrote, confeccionou-se uma tala gessada suro-plantar. O paciente foi mantido sem apoio durante três semanas, e a seguir, liberou-se carga parcial por mais três semanas.

- B. Alongamento com enxerto ósseo autólogo do terço distal da tibia (Figuras 3, 4 e 5): após os cuidados, os procedimentos de partes moles e via de acesso semelhantes à técnica anterior, realizou-se osteotomia transversa na região metafisária proximal do osso metatarso encurtado, com formão ou micro-serra. Tracionou-se a porção distal do dedo acometido para se alcançar o alongamento ósseo, interpondo o enxerto ósseo retirado do terço distal da tibia. Nesta posição, fixou-se o enxerto com um fio de Kirschner de 1,5 mm ou placa de micro-fragmentos. Fizeram-se as suturas das partes moles por planos e seguiu-se o mesmo protocolo pós-operatório da técnica anterior.

Classificaram-se os resultados do pós-operatório em satisfatório: quando o alongamento ósseo obtido foi superior a 10% do tamanho pré-operatório do osso metatarso encurtado (medido na radiografia ortostática do pé na incidência em ântero-posterior no décimo mês de pós-operatório) e melhora dos aspectos clínicos (dor, calosidade plantar e aspecto estético do dedo). Os resultados foram classificados como insatisfatórios quando o alongamento foi inferior a 10% do tamanho pré-operatório do osso metatarso encurtado e a não obtenção da melhora dos aspectos clínicos.

RESULTADOS

Obtiveram-se 85,7% de resultados satisfatórios e 14,3% de insatisfatórios.

O porcentual de alongamento foi calculado levando-se em conta, o tamanho inicial do metatarso e o tamanho obtido após o ato operatório, tendo como aumento médio no pós-operatório 8,43 mm, com mínimo de cinco e máximo de 10 mm.

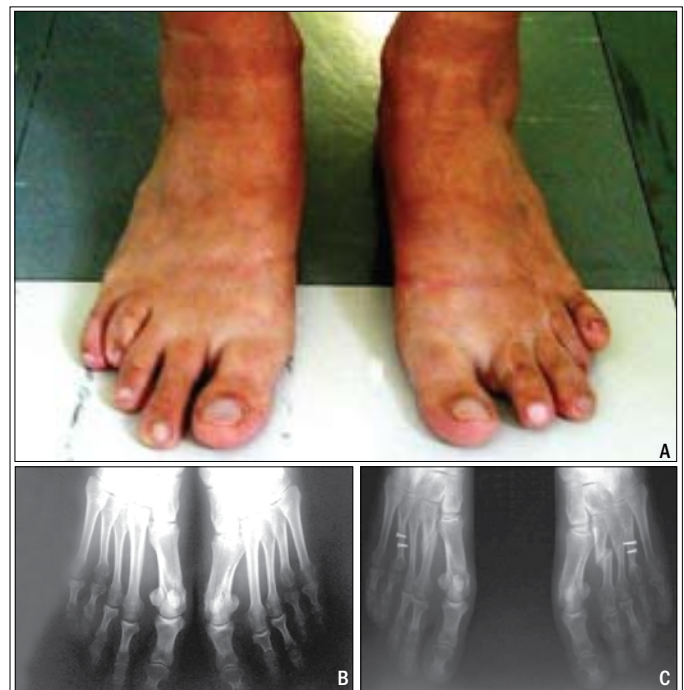

Figura 1 - Técnica utilizando alongamento em "Z" do 4º metatarso curto bilateral. A) Pré-operatório do 4º dedo encurtado em ambos os pés. B) Radiografia pré-operatória mostrando o quarto metatarso curto em ambos os pés. C) Radiografia do pós operatório, mostrando o alongamento dos 4ºs e encurtamento dos 2ºs metatarsos, mediante osteotomias.

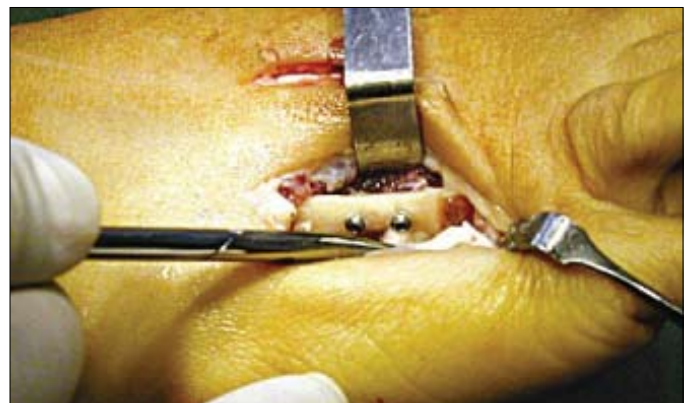

Figura 2 - Alongamento em "Z" do metatarso, fixado com dois parafusos de mini-fragmentos.

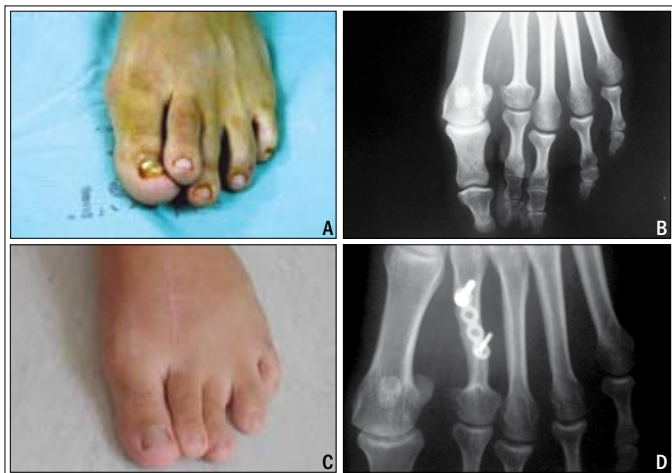

Figura 3 - Técnica utilizando enxerto ósseo autólogo de tíbia. A) Pré-operatório do 2º dedo encurtado e supra-aduto, pé esquerdo. B) Radiografia pré-operatória mostrando o 2º metatarso curto. C) Aspecto pós-operatório. D) Radiografia pós-operatório mostrando o 2º metatarso alongado e fixado com placa de mini-fragmentos.

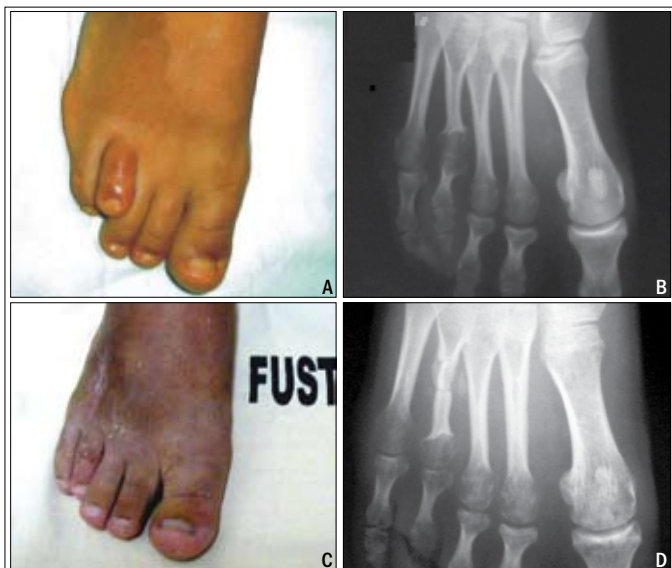


Figura 4 - Técnica utilizando enxerto ósseo autólogo de tíbia. A) Pré-operatório do 4º dedo encurtado, lado direito. B) Radiografia pré-operatória do pé direito, mostrando o 4º metatarso curto. C) Aspecto pós-operatório. D) Radiografia pós-operatória, mostrando o alongamento obtido.

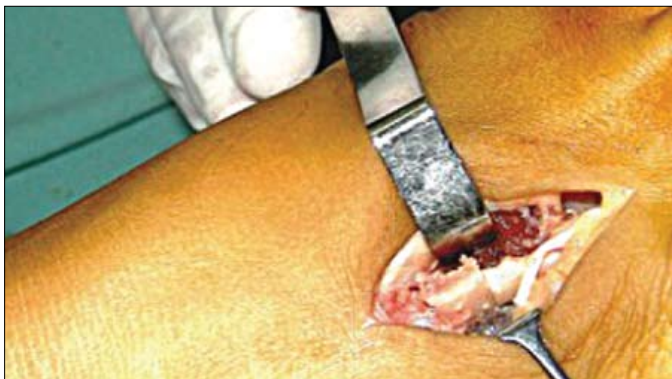

Figura 5 - Alongamento do metatarso com interposição do enxerto ósseo da tíbia colocado.

O resultado insatisfatório ocorreu com a paciente 01D (Tabela 2) na qual o alongamento obtido foi de apenas cinco mm, metade do desejado para este metatarso.

Observou-se um caso de rigidez da articulação metatarso-falangeana, levando a uma flexão do quarto dedo (paciente 01D – (Tabela 2). Não ocorreu infecção, neuropatia, problemas vasculares ou pseudartrose nas cirurgias realizadas.

DISCUSSÃO

A braquimetatarsia é uma malformação rara e ocorre com maior freqüência no quarto osso metatarso⁽⁴⁻⁵⁾. Esta enfermidade não costuma trazer problemas funcionais importantes para os pés, mas favorece a presença de metatarsalgia nos raios adjacentes, com o aparecimento de calosidades plantares⁽³⁻⁶⁾.

Inicialmente, o tratamento conservador com uso de órteses pode ser implementado, porém é paliativo, aliviando a dor temporariamente e redistribuindo melhor a carga de apoio nos demais ossos metatarsos⁽⁶⁾.

Levando-se em conta o amplo predomínio no sexo feminino e sendo a principal queixa a aparência estética dos dedos, os objetivos para a correção desta hipoplasia são: alívio da dor, correção da estética dos dedos encurtados e restabelecimento de um arco transversal plantar funcional⁽¹⁰⁾.

A média de idade dos pacientes na bibliografia pesquisada varia de 12,3⁽⁹⁾ a 14,8 anos⁽⁵⁾, sendo inferior àquela encontrada neste trabalho, com média de 29,5 anos.

Observam-se na literatura, basicamente duas correntes predominantes para o tratamento cirúrgico desta enfermidade. A primeira que busca o alongamento ósseo em um único ato operatório com a utilização de enxerto autólogo^(3,6), e uma segunda, que utiliza os fixadores externos^(5,7). Tem-se, neste artigo, a mesma opinião dos autores que defendem o alongamento ósseo em um único tempo cirúrgico^(3-5,8), por suas facilidades técnicas. Choi et al.⁽⁹⁾, comparando ambos os métodos, mostram um menor tempo para a consolidação e menor incidência de infecção no grupo em que realizaram o enxerto ósseo autólogo.

Os autores que defendem o uso do fixador externo relatam possibilidade de maior alongamento ósseo, com menor risco de problema vascular, todavia, ressaltam a ocorrência de infecção nos pinos e fusão prematura da caloclasi^(5,11). Não se observaram complicações vasculares e os alongamentos foram aceitáveis na maioria dos pés, tanto do ponto de vista clínico como do cosmético.

O local da retirada do enxerto ósseo é discutível, podendo ser da tíbia, crista ilíaca, calcâneo ou osso metatarso

Tabela 2 - Resultados

Nº de ordem	Iniciais	Lado	Metatarso	Técnica cirúrgica	Encurta. (mm)	Along. obtido (mm)	% de Along.	Resultados
01D	AAS	D	4o	Along. "Z"	10	05	09,00%	I
01E	AAS	E	4o	Along. "Z"	08	09	16,00%	S
02E	RDN	E.	2o	Along. Enxerto	10	07	14,00%	S
03D	ARS	D	4o	Along. Enxerto	11	10	22,22%	S
03E	ARS	E	4o	Along. "Z"	11	09	22,22%	S
04E3	PRSL	E	3o	Along. Enxerto	10	09	24,70%	S
04E4	PRSL	E	4o	Along. Enxerto	11	10	24,00%	S

E: esquerdo; D:direito; Along: alongamento; S: satisfatório; I: insatisfatório; Encurta: encurtamento; mm: milímetros.

Fonte: Hospital Universitário de Taubaté e clínica privada.

adjacente. Retirou-se o enxerto do terço distal da tíbia, da mesma maneira que Alter et al.⁽⁶⁾, pois o seu formato curvilíneo aproxima-se da forma do osso metatarso.

A técnica cirúrgica que atua somente na liberação das partes moles, associada a sindactilia ao dedo adjacente⁽⁶⁾, produz alongamento menor e possibilidade de limitação do movimento da articulação metatarso-falangeana, como observado no paciente 01D, submetida a sindactilia prévia do quarto com o terceiro dedo, em outro serviço. Este caso evoluiu com rigidez da articulação metatarso-falangeana e flexão do quarto dedo, semelhante ao estudo de Choi et al.⁽⁹⁾, que apresenta dois casos.

O aumento médio alcançado no pós-operatório foi de 8,43 mm, tendo como mínimo cinco mm e máximo de 10 mm. Masada et al.⁽⁵⁾ e Shim e Park⁽¹¹⁾ relatam a possibilidade de se obter alongamentos maiores, porém as complicações podem ser diretamente proporcionais ao ganho de comprimento. Masada et al.⁽⁵⁾ mostram que dois casos, nos quais os alongamentos superaram os 40% do raio alongado, cursaram para deformidade, rigidez ou sub-luxação da articulação metatarso-falangeana.

Apesar de pequena casuística, as técnicas cirúrgicas empregadas foram efetivas para o tratamento do braquiometatarsia. A interposição de enxerto ósseo autólogo mostrou ser mais simples, sem necessidade de micro-serra, quando comparada com o alongamento ósseo em "Z". Não é desprezível o risco de fragmentação do osso metatarso no momento do alongamento, por este ser hipoplásico.

Deve-se atentar à indicação da cirurgia da braquiometatarsia: geralmente, por se tratar de mulher jovem buscando melhora cosmética do pé, é muito importante um bom esclarecimento dos riscos cirúrgicos, complicações e possibilidade de correção insuficiente, mantendo-se assim, um bom relacionamento médico paciente.

CONCLUSÕES

1. As técnicas empregadas foram eficazes para o tratamento da braquiometatarsia.
2. O alongamento ósseo do metatarso encurtado foi obtido em todos os pés operados de maneira satisfatória, à exceção de um pé.

REFERÊNCIAS

1. Kim HT, Lee SH, Yoo CI, Kang JH, Shu JT. The management of brachymetatarsia. *J Bone Joint Surg Br.* 2003;85(5):683-90.
2. Kite JH. *The clubfoot.* New York: Grune & Stratton; 1964. p.156.
3. Rock GD, Gaspari C, Mancuso JE. Brachymetatarsia with the use of digital arthroplastic bone. *J Foot Ankle Surg.* 1993;32(5):499-504.
4. Frankel JP, Fleishman JH. Correction of brachymetatarsia with transpositional metatarsal osteotomies. *J Foot Surg.* 1991;30(1):19-25.
5. Masada K, Fujita S, Fuji T, Ohno H. Complications following metatarsal lengthening by callus distraction for brachymetatarsia. *J Pediatr Orthop.* 1999;19(3):394-7.
6. Alter SA, Feinman B, Rosen RG. Chevron bone graft procedure for the correction of brachymetatarsia. *J Foot Ankle Surg.* 1995;34(2):200-5.
7. Masuda T, Matoh N, Nakajima T, Tomi M, Ohba K. Treatment of brachymetatarsia using a semicircular lengthener. 1-3 years results in 6 patients. *Acta Orthop Scand.* 1995;66(1):43-6.
8. Rodrigues J, Andrade Filho R. Encurtamento congênito do 4o metatarsiano. Tratamento cirúrgico. *Rev Bras Ortop.* 1981;16(3):92-4.
9. Choi IH, Chung MS, Baek GH, Cho TJ, Chung CY. Metatarsal lengthening in congenital brachymetatarsia: one-stage lengthening versus lengthening by callotaxis. *J Pediatr Orthop.* 1999;19(5):660-4.
10. Kim JS, Baek GH, Chung MS, Yoon PW. Multiple congenital brachymetatarsia. A one-stage combined shortening and lengthening procedure without iliac bone graft. *J Bone Joint Surg Br.* 2004;86(7):1013-5.
11. Shim JS, Park SJ. Treatment of brachymetatarsia by distraction osteogenesis. *J Pediatr Orthop.* 2006;26(2):250-4.