

# Reconstrução do tendão calcâneo utilizando técnica minimamente invasiva com reforço do tendão fibular curto

## Reconstruction of the calcaneal tendon using minimally invasive technique with peroneus brevis tendon augmentation

Hallan Douglas Bertelli<sup>1</sup>, Cintia Kelly Bitar<sup>1</sup>, Luís Augusto Bazan de Faria<sup>1</sup>, Mário Sergio Paulillo de Cillo<sup>1</sup>, Carlos Daniel Candido Castro Filho<sup>1</sup>, Carlos Augusto de Mattos<sup>1</sup>, Marcelo Manzano Said<sup>1</sup>

### RESUMO

**Objetivo:** Avaliar a técnica minimamente invasiva para reparo da lesão do tendão calcâneo, utilizando reforço do tendão fibular curto e apresentar os resultados clínicos funcionais, o grau de satisfação dos pacientes e as complicações encontradas. **Métodos:** estudo retrospectivo com 14 pacientes portadores de lesão do tendão calcâneo traumático ou degenerativo submetidos ao reparo pela técnica minimamente invasiva com reforço do tendão fibular curto.

**Resultados:** Nos 14 pacientes, sendo dois com lesão bilateral, a frequência da lesão foi de 53% no lado esquerdo e 47% no direito. A idade média dos sujeitos é de 47 anos (35-65) e 80% são do sexo masculino. O mecanismo de ruptura predominante foi o traumático, em 73% dos pacientes. Os resultados clínicos funcionais obtidos pelo questionário AOFAS no pós-operatório, após um tempo médio de 18 meses (12-24 meses), foram de 86,6 pontos (variando de 70-97). Não houve complicação tardia em relação à área doadora e à área receptora em nenhum dos pacientes. **Conclusão:** A técnica minimamente invasiva do tendão calcâneo com reforço do tendão fibular curto mostrou-se eficiente, com baixo nível de complicações, de execução simples e com alto grau de satisfação dos pacientes.

### Descritores:

Tendão do calcâneo/cirurgia; Lesões tendinosas; Procedimento cirúrgico minimamente invasivo

### ABSTRACT

**Objectives:** To assess the minimally invasive technique for repairing calcaneal tendon lesions using peroneus brevis tendon augmentation, and to present clinical and functional results, such as the degree of patient satisfaction and the complications found. **Methods:** A retrospective study of 14 patients presenting with traumatic or degenerative calcaneal tendon lesion, undergoing repair by means of the minimally invasive technique with peroneus brevis tendon augmentation. **Results:** Lesions occurred on the left side in 53% and on the right side in 47% of the 14 patients, two of whom had bilateral lesions. The average age of the subjects was 47 years (35-65) and 80% were male. The predominant mechanism of rupture was traumatic, found in 73% of the patients. Clinical and functional results obtained using the AOFAS questionnaire in the postoperative period, after a mean time of 18 months (12-24 months), were 86.6 points (range 70-97). There were no delayed complications related to the donor area or recipient area in any of the patients. **Conclusion:** Minimally invasive surgery of the calcaneal tendon with peroneus brevis tendon augmentation was found to be a simple and efficient procedure with a low level of complications and a high degree of patient satisfaction.

### Keywords:

Achilles tendon/surgery; Tendon lesions; Minimally invasive surgery

### Correspondência:

Hallan Douglas Bertelli  
Av. John Boyd Dunlop, s/n – Jardim Ipaussurama  
CEP: 13059-900 – Campinas, SP  
E-mail: hallanbertelli@gmail.com

### Conflitos de interesse:

não há.

### Fonte de Financiamento:

não há.

### Data de recebimento:

29/09/2017

### Data de aceite:

21/11/2017

Trabalho realizado no Hospital e Maternidade Celso Pierro, PUC-Campinas, Campinas, SP, Brasil.

<sup>1</sup> Hospital e Maternidade Celso Pierro, PUC-Campinas, Campinas, SP, Brasil.

## INTRODUÇÃO

As lesões da unidade musculotendínea situam-se entre as mais comuns tratadas por cirurgiões ortopédicos. A causa mais frequente de ruptura parcial ou completa de um músculo ou tendão é a sobrecarga excêntrica da unidade musculotendínea<sup>(1)</sup>. Entre os tendões, o do calcâneo é, no membro inferior, o que mais frequentemente se rompe<sup>(2)</sup>, com uma incidência de 5,5 a 10 para 100.000 pessoas<sup>(3)</sup>, na população norte-americana. Embora possam ocorrer em qualquer idade, essas lesões são mais comuns entre a terceira e quarta décadas de vida, com predominância no sexo masculino, do lado esquerdo<sup>(1)</sup>.

As opções de tratamento consistem em abordagens não cirúrgicas (método conservador) e cirúrgicas, podendo ser por técnica aberta ou minimamente invasiva<sup>(4)</sup>. A escolha de qual técnica utilizar sempre gerou muita discussão, devido aos riscos e benefícios que cada uma apresenta.

Muitos estudos sugerem que a técnica minimamente invasiva tem altas taxas de re-ruptura, entre 9,8 e 12,6%<sup>(5-7)</sup>, e longos períodos de imobilização com tala<sup>(8)</sup>, levando ao enrijecimento do tornozelo e à fraqueza muscular. Após o uso dessa técnica, também se observaram altas taxas de lesão do nervo sural (3-18%), o que leva a uma parestesia persistente<sup>(9-12)</sup>.

A técnica aberta está associada à menor taxa de re-ruptura e ao retorno precoce às atividades, mas também está associada ao alto risco de complicações, incluindo aderência, infecção, formação de queloide e insatisfação do paciente com a cicatriz cirúrgica<sup>(13,14)</sup>. A técnica percutânea, porém, apresentou alto grau de satisfação, evidenciando um melhor aspecto cosmético da ferida<sup>(11,15)</sup>.

O presente estudo teve como objetivo avaliar os resultados funcionais de pacientes submetidos à cirurgia minimamente invasiva de reconstrução do tendão calcâneo, utilizando como reforço o tendão fibular curto, assim como avaliar os aspectos clínicos, a satisfação dos pacientes e possíveis complicações.

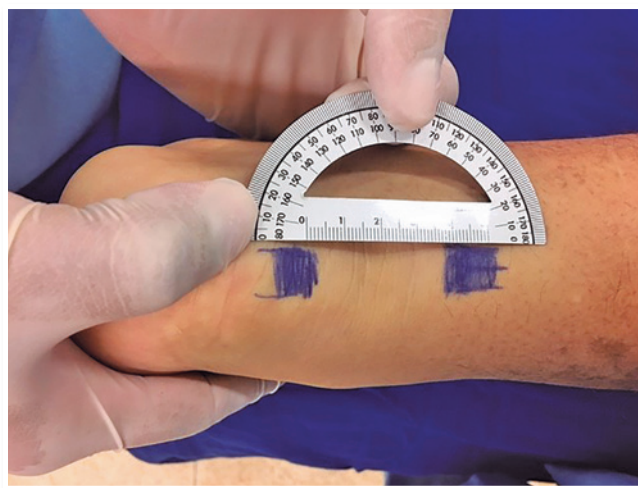
## MÉTODOS

Trata-se de um estudo retrospectivo, aprovado pelo Comitê de Ética em Pesquisa com registro na Plataforma do Brasil sob o número do CAAE: 53974016.4.0000.5374, no qual foram selecionados 14 pacientes diagnosticados com ruptura do tendão calcâneo (traumático ou degenerativo) e submetidos à cirurgia de reconstrução tendi-

nosa, utilizando o tendão do músculo fibular curto como reforço na reconstrução do tendão calcâneo por técnica minimamente invasiva. Entre 2014 e 2015, analisaram-se idade, sexo, tabagismo, mecanismo de lesão e lado acometido. Foram excluídos pacientes portadores de diabetes mellitus, vasculopatias e com idade inferior a 18 anos. Todos os pacientes foram operados pelo mesmo cirurgião e tiveram tempo médio de seguimento de 18 meses.

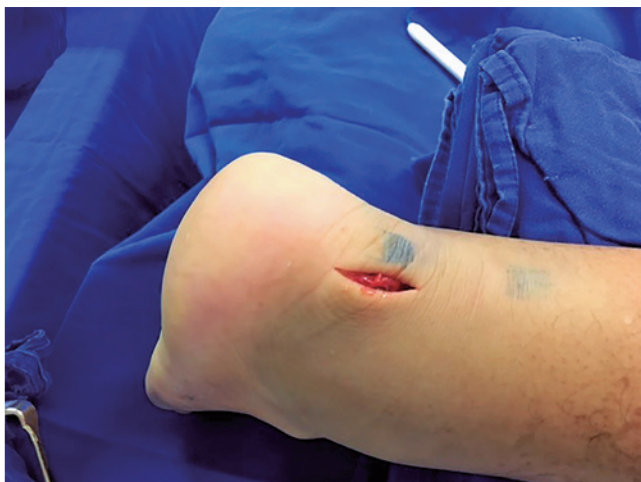### Técnica cirúrgica utilizada

Posicionou-se o paciente em decúbito ventral, sob ra-quianestesia, com colocação de torniquete na coxa. Antes da cirurgia, realizou-se a demarcação da lesão do tendão calcâneo e das incisões a serem realizadas (Figura 1) de 2,5cm a 1cm da inserção do tendão calcâneo (Figura 2). Visualizou-se e isolou-se o tendão fibular curto, depois de realizar incisão de 2cm na região da base do quinto metatarso (Figura 3), onde se visualizou a inserção do tendão fibular curto, realizando sua tenotomia, com posterior divisão do retináculo, e assim tracionando este para a incisão proximal. Passou-se o tendão fibular curto inferiormente à base do tendão calcâneo, realizando então outra incisão de 2,5cm, proximal ao tendão calcâneo.

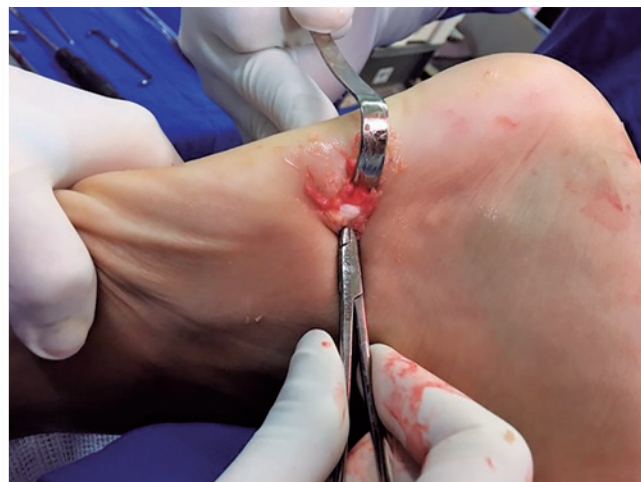

**Figura 1** | Identificação dos cotos do tendão de Aquiles.

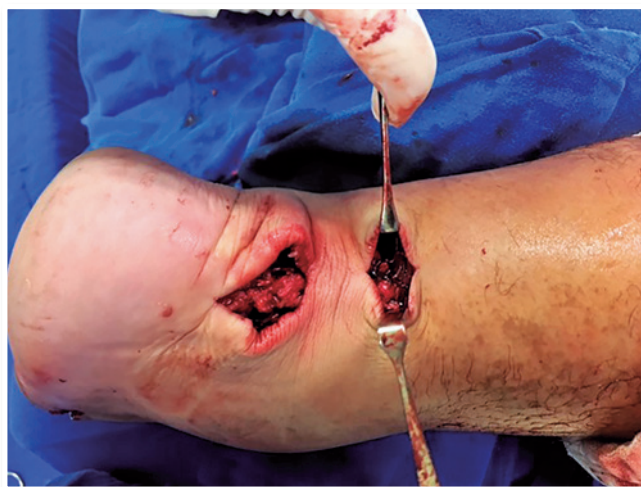Após isolar o nervo sural, tracionou-se o tendão fibular curto para região proximal realizando pontos ancorados envolvendo o tendão fibular curto e o tendão calcâneo com nylon 2.0. Outra sutura foi realizada, semelhante à anterior na parte distal, envolvendo novamente ambos os tendões. Foi feita sutura da pele subcutânea com vicryl 2.0 e sutura da pele com monocryl 3.0 (Figura 4, Figura 5).



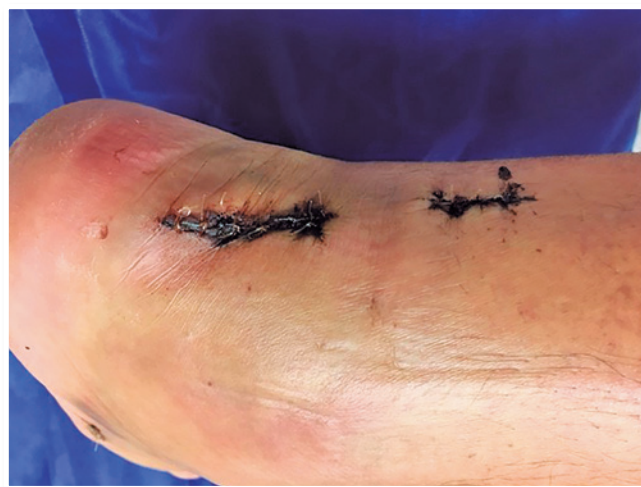**Figura 2** | Incisão sob o coto distal do tendão de Aquiles.



**Figura 3** | Identificação do trajeto do tubular curto.



**Figura 4** | Sutura do tendão de Aquiles com o tendão fibular curto.



**Figura 5** | Aspecto clínico final.

Uma bota gessada bem acolchoada foi aplicada no pós-operatório com quinze graus de equino, tendo sido trocada após três semanas para órtese (robofoot/walkerboot), momento em que foi liberada a marcha com muletas. A ferida operatória foi avaliada semanalmente. Na quarta semana pós-operatória foi iniciada fisioterapia com exercícios isométricos para panturrilha. Na sexta semana, ocorreu liberação da imobilização e manutenção da fisioterapia para fortalecimento e propriocepção por dois meses.

Para a análise clínica e funcional foi utilizado o questionário da American Orthopaedic Foot and Ankle Society (AOFAS)<sup>(16)</sup>, que analisa dados de dor, limitação das atividades, necessidade de apoio, distância e anormalidades da marcha, mobilidade sagital e do retropé, estabilidade do

tornozelo e do retropé e seu alinhamento, além do grau de satisfação e complicações.

## RESULTADOS

Dos 14 pacientes selecionados, dois sofreram lesões bilaterais e os outros 12 apresentaram lesão unilateral. Sobre o lado acometido, foram encontradas 53% das lesões no lado esquerdo e 47% no direito. A idade média dos sujeitos era de 47 anos (35 - 65 anos) e houve uma prevalência de 80% do sexo masculino, sendo 71% não tabagistas. O mecanismo de ruptura traumático foi o mais comum (73% dos pacientes), sendo relacionados às seguintes práticas: corrida (14%), 7% por esforço físico (empurrar carro), 29%

por prática esportiva (futebol), 21% após pisar em um buraco, 14% devido à ruptura espontânea, 7% por tendinose crônica e 7% devido a um trauma direto. Nos 23% restantes a causa foi degenerativa. A média de seguimento foi de 18 meses (12 - 24 meses).

Os resultados clínicos funcionais obtidos pelo questionário AOFAS<sup>(16)</sup> no pós-operatório, realizados por questionamento direto aos pacientes com duração média de 10 minutos de entrevista, após tempo médio de seguimento de 18 meses, foram de 86,6 pontos (variação de 70 a 97). Os principais questionamentos que contribuíram para essa pontuação final foram: a perda da mobilidade do tornozelo no plano sagital e a dificuldade de caminhada em superfícies irregulares.

Três pacientes submetidos à reconstrução do tendão calcâneo pela técnica minimamente invasiva com uso do reforço do tendão fibular curto, mesmo apresentando restrições mínimas, ficaram satisfeitos. O primeiro paciente apresentou neuroma do sural com resolução após fisioterapia, o segundo sentiu insegurança para retornar às atividades físicas e dificuldade para caminhar em superfícies irregulares, já o terceiro paciente iniciou marcha após 15 dias de pós-operatório e referiu perda da mobilidade do tornozelo no plano sagital.

Não houve qualquer complicação tardia em relação à área doadora e à área receptora em nenhum dos pacientes, conforme demonstrado na tabela 1.

## DISCUSSÃO

A faixa etária e a prática esportiva<sup>(17)</sup> no presente estudo foi concordante com o encontrado na literatura. Nas últimas duas décadas, lesões do tendão calcâneo foram preferencialmente tratadas cirurgicamente, pelo fato de estarem associadas à menor taxa de rerruptura quando comparado ao tratamento conservador<sup>(18)</sup>.

De acordo com a literatura, no tratamento percutâneo ocorre maior taxa de rerruptura e lesão no nervo sural, quando comparado com a técnica de cirurgia aberta<sup>(19)</sup>. Em nosso estudo, a porcentagem de rerruptura foi zero, o que difere das complicações descritas nos demais estudos levantados, uma vez que utilizamos como reforço o tendão fibular curto nessas reconstruções tendíneas. E não houve infecções e complicações na ferida cirúrgica.

Além disso, destaca-se a originalidade do presente estudo por apresentar uma nova técnica cirúrgica e demonstrar os resultados, a satisfação dos pacientes avaliada através do questionamento do questionário AOFAS e

**Tabela 1** | Dados dos sujeitos do estudo, de acordo com tabela AOFAS.

Nº	Lado	Idade	Sexo	Tabagismo	Mecanismo de lesão		Car	Cad		Grau de satisfação
1	D	50	M	Não	Futebol	Trauma	Não	Não	87	Completamente satisfeito
2	D	37	M	Não	Tendinose crônica	Degenerativa	Não	Não	90	Completamente satisfeito
	E		M			Degenerativa	Não	Não	90	Satisfeito com mínimas restrições, neuroma do sural resolvido após fisioterapia
3	D	41	F	Não	Corrida	Trauma	Não	Não	94	Completamente satisfeito
4	E	49	M	Sim	Corrida	Trauma	Não	Não	85	Satisfeito com mínimas restrições, insegurança para retomar atividade física
5	D	52	M	Não	Pisou em um buraco	Trauma	Não	Não	87	Completamente satisfeito
	E				Tendinose crônica	Degenerativa	Não	Não	75	Completamente satisfeito
6	E	55	M	Não	Futebol	Trauma	Não	Não	90	Completamente satisfeito
7	D	35	M	sim	Futebol	Trauma	Não	Não	90	Completamente satisfeito
8	E	47	M	Não	Futebol	Trauma	Não	Não	86	Completamente satisfeito
9	E	35	M	Não	Trauma na perna	Trauma	Não	Não	88	Completamente satisfeito
10	E	65	M	Sim	Ruptura espontânea	Degenerativa	Não	Não	70	Satisfeito com mínimas restrições, iniciou marcha após 15 dias de pós-op
11	D	62	F	Não	Pisou no buraco	Trauma	Não	Não	80	Completamente satisfeito
12	E	47	F	Sim	Empurrar carro	Trauma	Não	Não	85	Completamente satisfeito
13	D	41	M	Não	Picou no buraco	Trauma	Não	Não	93	Completamente satisfeito
14	E	39	M	Não	Ruptura espontânea	Degenerativa	Não	Não	97	Completamente satisfeito
Média		46,7							86,6	

as possíveis complicações da mesma por um período de 18 meses.

Neste estudo, das complicações citadas, foi observado um comprometimento sensível do nervo sural em um dos pacientes, o que foi resolvido com manipulação na fisioterapia; porém obtivemos dois casos de pacientes com insegurança de retorno às atividades, um por iniciar carga precocemente, levando ao hiperalongamento com enfraquecimento do tendão calcâneo operado e outro com queixa de dificuldade para caminhar em terrenos irregulares, devendo ser avaliado e considerada uma possível diminuição da propriocepção pela utilização do tendão fibular curto como enxerto. Podemos considerar prolongar e intensificar a fisioterapia pós-operatória com ênfase na obtenção de propriocepção nos próximos casos operados, após a realização deste trabalho. Isso demonstra a importância da reabilitação no pós-operatório imediato e seguimento das orientações médicas que, se realizado de forma correta, pode diminuir as complicações citadas.

A limitação deste estudo incluiu o pequeno número de pacientes, restringindo a análise estatística, e o fato de que dois pacientes não seguiram corretamente as orientações de pós-operatório. No entanto, após revisão da literatura sobre o assunto foi possível verificar que são limitados o número de estudos clínicos utilizando a técnica minimamente invasiva com reforço do tendão fibular curto.

## CONCLUSÃO

A técnica minimamente invasiva do tendão calcâneo com reforço do tendão fibular curto mostrou-se eficiente e com baixo nível de complicações, de simples execução cirúrgica e com alto grau de satisfação dos pacientes analisados.

## REFERÊNCIAS

- Canale ST, Daugherty K, Jones L. Campbell's Operative Orthopaedics. 10ed, v.3. New York: Mosby; 2003.
- Costa MT, Hungria Neto J. Estudo comparativo dos métodos conservador e cirúrgico para tratamento das lesões agudas do tendão calcâneo. Acta Ortop Bras. 2007;15(1):50-4.
- Al-Mouazzen L, Rajakulendran K, Najefi A, Ahad N. Percutaneous repair followed by accelerated rehabilitation for acute Achilles tendon ruptures. J Orthop Surg (Hong Kong). 2015;23(3):352-6.
- Carmont MR, Rossi R, Scheffler S, Mei-Dan O, Beauflis P. Percutaneous & mini invasive Achilles tendon repair. Sports Med Arthrosc Rehabil Ther Technol. 2011 Nov 14;3:28.
- Lea RB, Smith L. Non-surgical treatment of tendo Achilles rupture. J Bone Joint Surg Am. 1972;54(7):1398-407.
- Kocher MS, Bishop J, Marshall R, Briggs KK, Hawkins RJ. Operative versus nonoperative management of acute Achilles tendon rupture: expected-value decision analysis. Am J Sports Med. 2002;30(6):783-90.
- Wong J, Barrass V, Maffulli N. Quantitative review of operative and nonoperative management of Achilles tendon ruptures. Am J Sports Med. 2002;30(4):565-75.
- Winter E, Weise K, Weller S, Ambacher T. Surgical repair of Achilles tendon rupture: comparison of surgical with conservative treatment. Arch Orthop Trauma Surg. 1998;117(6-7):364-7.
- Buchgraber A, Passler HH. Percutaneous repair of Achilles tendon rupture: immobilization versus functional postoperative treatment. Clin Orthop Relat Res. 1997;(341):113-22.
- Klein W, Lang DM, Saleh M. The use of the Ma-Griffith technique for percutaneous repair of fresh ruptured tendo Achillis. Chir Organi Mov. 1991;76(3):223-8.
- Lim J, Dalal R, Waseem M. Percutaneous vs. open repair of the ruptured Achilles tendon. Foot Ankle Int. 2001;22(7):559-68.
- Majewski M, Rohrbach M, Czaja S, Ochsner P. Avoiding sural nerve injuries during percutaneous Achilles tendon repair. Am J Sports Med. 2006;34(5):793-8.
- Gillies H, Chalmers J. The management of fresh ruptures of the tendon Achilles. J Bone Joint Surg Am. 1970;52(2):337-43.
- Khan RJ, Fick D, Brammar TJ, Crawford J, Parker MJ. Interventions for treating acute Achilles tendon ruptures. Cochrane Database Syst Rev. 2004;(3):CD003674.
- Gorschewsky O, Pitzl M, Putz A, Klakow A, Neumann W. Percutaneous repair of acute Achilles tendon rupture. Foot Ankle Int. 2004;25(4):219-24.
- Rodrigues RC, Masiero D, Mizusaki JM, Imoto AM, Peccin MS, Cohen M, et al. Tradução, adaptação cultural e validação do American Orthopaedic Foot and Ankle Society (AOFAS) Ankle-Hindfoot Scale. Acta Ortop Bras;16(2):107-11.
- Möller A, Astron M, Westlin N. Increasing incidence of Achilles tendon rupture. Acta Orthop Scand. 1996;67(5):479-81.
- Jacobs D, Martens M, Van Audekercke R, Mulier JC, Mulier F. Comparison of conservative and operative treatment of Achilles tendon rupture. Am J Sports Med. 1978;6(3):107-11.
- Al-Mouazzen Louay, Rajakulendran Karthig, Najefi Ali, Ahad Nurul. Percutaneous repair followed by accelerated rehabilitation for acute Achilles tendon ruptures. J Orthop Surg. 2015;23(3):352-6.