

Cirurgia minimamente invasiva empregando fixador externo circular no tratamento do pé equinocavo paralítico secundário à lesão nervosa periférica

Minimally invasive surgery using an external circular fixator in the treatment of paralytic equinovarus foot deformity secondary to peripheral nerve lesion

Lysie Pistorello¹, Cleber Lotti¹, Marco Túlio Costa², Ricardo Cardenuto Ferreira³

RESUMO

Objetivo: O objetivo deste estudo é avaliar a eficácia em tornar plantigrado, pés rígidos com prévia lesão nervosa periférica e que apresentam grave deformidade em equinocavo. O tratamento consistiu na cirurgia minimamente invasiva utilizando distensão articular gradual e progressiva por meio do fixador externo circular. **Métodos:** No período compreendido entre julho de 1993 e junho de 2010 foram avaliados sete pacientes, todos com sequela de lesão nervosa periférica e com grave deformidade rígida em equinocavo do pé e tornozelo. As queixas principais eram claudicação, dificuldade para marcha e calosidade plantar dolorosa sob a cabeça dos ossos metatarsais. Para mensurar e graduar a correção das deformidades e a melhora dos sintomas, foram realizados e comparados, antes e após o tratamento, um exame clínico detalhado e radiografias simples na projeção lateral com apoio. **Resultados:** Utilizando critérios clínicos e radiográficos, obtivemos resultado considerado bom em seis das sete extremidades (86%); e regular em apenas uma (14%). Na avaliação radiográfica lateral do pé e tornozelo, verificamos uma correção média de 9,5 centímetros do equino e de 1,0 centímetro do cavo. Não ocorreu nenhuma complicação maior durante o tratamento. Foram necessárias cirurgias complementares, incluindo osteotomia do calcâneo (uma extremidade), panarthrodesse (uma extremidade), ou artrodesse interfalângica do hálux (uma extremidade), para corrigir pequenas deformidades residuais em três das sete extremidades

ABSTRACT

Objective: The objective of this study is to evaluate the efficacy of correction of rigid feet with severe equinovarus deformity secondary to peripheral nerve lesion. The treatment consists of minimally invasive surgery by gradual and progressive joint distension using a circular external fixator. **Methods:** In the period July 1993 to June 2010, seven patients were evaluated, all with complications of peripheral nerve lesion and with severe rigid equinovarus deformity of the foot and ankle. The main complaints were claudication, walking difficulty, and painful calluses under the metatarsal heads. Detailed clinical exam and simple radiographs, performed in the lateral view, with support, were compared before and after treatment to measure and grade the correction of deformity and improvement of symptoms. **Results:** Using clinical and radiographic criteria, we obtained a result that was considered good in six of the seven feet (86%); and regular in only one (14%). In the lateral radiographic evaluation of the foot and ankle, we found average correction of 9.5cm of the equine deformity and 1.0cm of the cavus deformity. There were no major complications during treatment. Complementary surgeries, including osteotomy of the heel (one foot), panarthrodesis (one foot), and arthrodesis of the hallux interphalangeal joint (one foot) were necessary to correct small residual deformities in three of the seven feet treated (43%). **Conclusion:** Minimally invasive surgery using a circular external fixator to correct severe and rigid equinovarus deformities of the

Correspondência:

Ricardo Cardenuto Ferreira
Rua Barata Ribeiro, 380 – CJ 64 – 6º andar – Bela Vista
CEP 01308-000 – São Paulo, SP, Brasil
E-mail: ricardocardenuto@gmail.com

Conflito de interesse:
não há.

Fonte de financiamento:
não há.

Data de recebimento:
02/03/2017

Data de aceite:
15/05/2017

¹ Médico Residente do Grupo de Cirurgia do Pé e Tornozelo do Departamento de Ortopedia e Traumatologia da Santa Casa, São Paulo, SP, Brasil.

² Professor Mestre e Assistente do Grupo de Cirurgia do Pé e Tornozelo do Departamento de Ortopedia e Traumatologia da Santa Casa, São Paulo, SP, Brasil.

³ Professor Doutor e Chefe do Grupo de Cirurgia do Pé e Tornozelo Departamento de Ortopedia e Traumatologia da Santa Casa, São Paulo, SP, Brasil.

tratadas (43%). **Conclusão:** A cirurgia minimamente invasiva empregando fixador externo circular para corrigir deformidades graves e rígidas em equinocavo acometendo pé e tornozelo, constitui uma alternativa eficiente e relativamente segura de tratamento. Nos casos de artrose sintomática, esse procedimento facilita sobremaneira a execução de artrodese complementar, reduzindo a necessidade de ressecção óssea extensa e suas potenciais complicações.

Descritores:

Pé cavo; Deformidades do pé; Fixadores externos; Procedimentos cirúrgicos minimamente invasivos; Nervos periféricos

INTRODUÇÃO

As deformidades rígidas e graves em equinocavo do pé eventualmente são vistas na prática clínica nos pacientes com histórico de sequelas de lesão traumática grave envolvendo os membros inferiores⁽¹⁻³⁾, queimadura⁽⁴⁾, síndrome compartimental da perna^(1,2,5,6), lesão nervosa periférica⁽⁷⁾, ou mesmo lesão nervosa central^(8,9,10-13), entre outros. São lesões incapacitantes na medida em que: 1) impedem a marcha com apoio plantígrado do pé; 2) provocam dificuldade na locomoção independente e atividades da vida diária devido à claudicação e marcha lentificada; 3) dificultam o uso de calçados convencionais; 4) podem ser causa de dor crônica incapacitante relacionada principalmente à metatarsalgia proveniente do apoio em equino; 5) podem levar à ulceração plantar recorrente no antepé quando existe concomitante perda da sensibilidade protetora na região plantar do pé, aumentando significativamente o risco de infecção e amputação; e 6) associam-se com aparência estética indesejável.

O tratamento das deformidades rígidas e graves em equinocavo do pé constitui grande desafio ao cirurgião ortopédico uma vez que, para tentar obter a correção aguda num único procedimento cirúrgico, é necessário realizar extensa dissecação das partes moles, múltiplas osteotomias com ressecção de grandes cunhas ósseas⁽¹⁴⁾ e, eventualmente, ressecção completa do tálus ou combinada com a remoção de outros ossos do tarso⁽¹⁴⁾. Tais procedimentos, quando realizados num único tempo cirúrgico, colocam a circulação do pé em perigo e podem acarretar a amputação da extremidade devido ao elevado risco de lesão vascular, necrose extensa da pele ou infecção secundária profunda⁽⁴⁾. Isto é verdade particularmente nas extremidades em que existem: 1) múltiplas cicatrizes devido a cirurgias prévias⁽⁵⁾; 2) extensa retração cicatricial com encurtamento e aderência do feixe vasculonervoso posteromedial do tornozelo naqueles pacientes com sequela de trauma grave no

foot and ankle is an efficient and relatively safe treatment alternative. In cases of symptomatic arthrodesis, this procedure significantly facilitates the execution of complementary arthrodesis, reducing the need for extensive bone resection and its potential complications.

Keywords:

Talipes cavus; Foot deformities; External fixators; Minimally invasive surgical procedures; Peripheral nerves

membro inferior em que tenha ocorrido perda de substância das partes moles⁽²⁾, síndrome compartimental^(1,2,5,6) ou queimadura⁽⁴⁾; 3) doenças paralíticas associadas à perda da sensibilidade protetora nos pés⁽¹²⁻¹⁹⁾; e 4) distúrbio circulatório local afetando a extremidade inferior^(1,20).

Além da deformidade grave, também devemos levar em consideração a má qualidade da pele, rigidez articular associada à artrofibrose, encurtamento excessivo do pé, perda da sensibilidade protetora dos pés, deformidade em garra nos dedos e deformação osteoarticular nos casos em que o problema iniciou-se ainda na infância^(1,3,5,8,15,18,21-31).

O objetivo deste estudo é avaliar a eficácia em tornar plantígrado, pés rígidos com prévia lesão nervosa periférica e que apresentam grave deformidade em equinocavo. O tratamento consistiu na cirurgia minimamente invasiva utilizando tenotomia percutânea dos tendões de Aquiles e tibial posterior, além da liberação da fáscia e dos músculos plantares curtos, seguida da aplicação do fixador externo circular modular para permitir a correção lenta e gradual das deformidades e propiciar o alinhamento do pé e tornozelo na posição plantígrada. Nossa hipótese é que a distensão articular gradual e progressiva permite corrigir satisfatoriamente e com segurança essas graves deformidades.

MÉTODOS

No período compreendido entre julho de 1993 e junho de 2010, foram operados pelo Grupo de Cirurgia do Pé e Tornozelo do Departamento de Ortopedia e Traumatologia da Santa Casa de São Paulo, 54 pacientes (60 pés) portadores de deformidades em equinocavo graves e rígidas acometendo o pé e o tornozelo. Obedeceram aos critérios de seleção deste estudo sete pacientes (13% do total dos casos operados), cujas deformidades estavam presentes em pacientes encaminhados a nossa instituição por apresentarem sequela negligenciada de lesão nervosa periférica irreversível. Nenhum desses pacientes havia utilizado pre-

ventivamente qualquer tipo de órteses apropriadas para tentar evitar a progressão do equino, mesmo após ter sido constatada lesão nervosa motora grave da extremidade afetada.

Utilizamos radiografia simples, realizada na projeção lateral com apoio do pé, para definir, mensurar e graduar a deformidade grave em equinocavo afetando o pé e tornozelo. Ao exame clínico, todos os pacientes incluídos neste estudo possuíam extremidades acentuadamente rígidas cuja deformidade não podia ser corrigida com a manipulação passiva realizada pelo examinador, além disso, apresentavam apoio limitado ao antepé durante a execução da marcha.

Definimos deformidade grave em equino quando, na radiografia lateral com apoio incluindo o pé e o tornozelo, a distância aferida entre a cortical inferior da região posterior do calcâneo com relação à linha do solo (distância calcâneo-solo) foi igual ou superior a quatro centímetros (Figura 1). Definimos deformidade grave em cavo do pé quando, na radiografia lateral com apoio a distância mensurada entre uma linha perpendicular traçada a partir da cortical inferior do osso navicular até uma segunda linha, sendo esta traçada unindo a extremidade inferior da tuberosidade do calcâneo à cortical inferior da cabeça do primeiro osso metatarsal (denominada altura do navicular), media três ou mais cm (Figura 1).

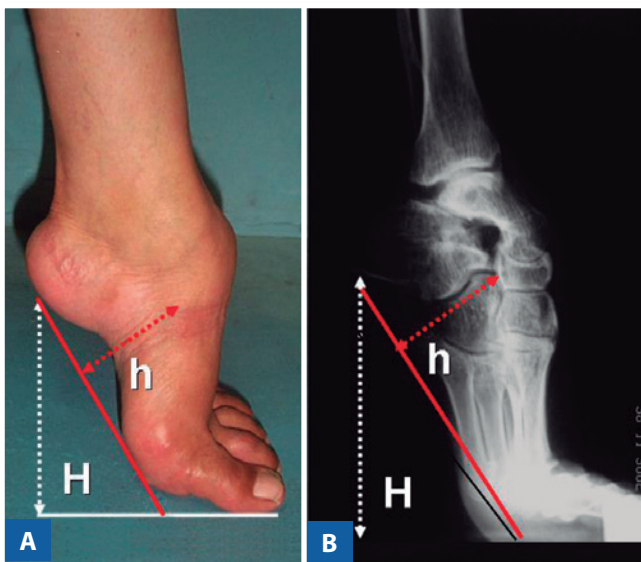


Figura 1 | Fotografia de perfil (A) e radiografia lateral do pé e tornozelo esquerdo (B) de um paciente com grave deformidade rígida em equinocavo do pé e tornozelo secundária à sequele de lesão de nervo periférico. As linhas H e h demarcadas nas fotografias A e B representam respectivamente a distância calcâneo-solo e a altura do navicular, medidas estas utilizadas para quantificar a gravidade da deformidade.

A técnica cirúrgica consistiu na tenotomia percutânea dos tendões de Aquiles e do tibial posterior, e na fasciotomia plantar com liberação da origem óssea dos músculos adjacentes que se originavam na tuberosidade plantar medial do calcâneo. A liberação plantar foi feita por meio de uma incisão curvilínea com aproximadamente três centímetros de extensão, traçada junto à origem dessas estruturas na região plantar do calcanhar (Figura 2).

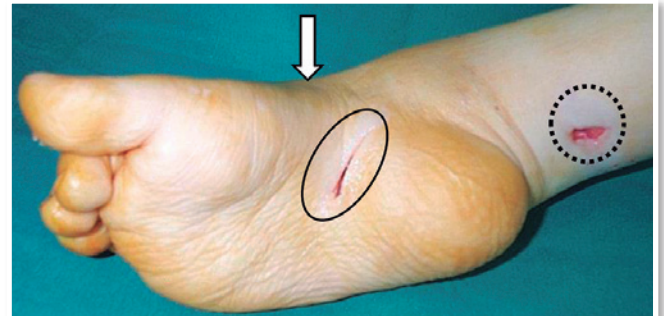

Figura 2 | Fotografia transoperatória do pé direito mostrando as mini-incisões utilizadas para a tenotomia do Aquiles (círculo pontilhado) e a fasciotomia plantar (círculo contínuo). Quando necessário podemos utilizar uma terceira mini-incisão para tenotomizar o tibial posterior (seta clara).

Em seguida, instalamos o fixador externo circular modular utilizando montagem padronizada pelo Grupo de Cirurgia do Pé e Tornozelo da Santa Casa de São Paulo⁽²⁴⁻²⁶⁾. Tal montagem consiste na criação de três segmentos independentes conectados entre si: 1) segmento da perna; 2) segmento do retopé; 3) segmento do antepé. No segmento da perna, utilizamos dois anéis paralelos entre si, perpendiculares ao eixo da tíbia, separados um do outro pela distância de aproximadamente 10 centímetros. Cada anel é fixado à tíbia por meio de dois fios de Kirschner com 1,5 milímetros de diâmetro, dispostos de forma cruzada. O anel distal é posicionado aproximadamente cinco centímetros proximal à interlinha articular do tornozelo. No segmento do retopé, utilizamos apenas um único semianel disposto paralelo à pele da margem plantar da superfície do calcanhar. Dois fios de Kirschner olivados, cada um com 1,5 milímetros de diâmetro, são dispostos de forma cruzada atravessando o corpo do calcâneo, e um pino de Schantz, com 5 milímetros de diâmetro, é introduzido ao longo do eixo desse osso. No segmento do antepé utilizamos dois semianéis, dispostos paralelos entre si e fixados perpendiculares ao eixo dos ossos metatarsos. A fixação dos metatarsos é feita por meio de dois fios de Kirschner olivados, com diâmetro de 1,5 milímetros de diâmetro. Cada um dos fios transfixa essencialmente o primeiro e o quinto

ossos, além do maior número possível de metatarsos, e é preso no seu respectivo semianel (Figura 3). No momento da fixação óssea do antepé é sempre recomendável respeitar a conformação do arco metatarsal transverso. Os fios de Kirschner fixados na tíbia são tensionados até 110kgf, enquanto os fios fixados ao calcâneo e aos metatarsos são tensionados até 90kgf. Os anéis da perna e os semianéis do retropé e antepé são conectados entre si por meio de barras rosqueadas, estrategicamente posicionadas para permitir a correção progressiva das deformidades. O equino e varo do retropé serão corrigidos pela conexão dos anéis da montagem da perna ao semianel da montagem do retropé; enquanto a adução e o cavo serão corrigidos pela conexão do semianel da montagem do retropé com os semianéis da montagem do antepé (Figura 3).

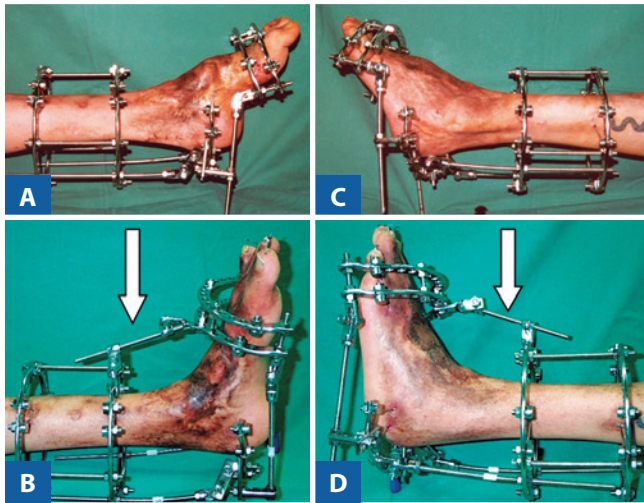


Figura 3 | Imagem fotográfica lateral do pé e tornozelo esquerdo imediatamente após a instalação do fixador externo circular (A e C) e ao final da correção progressiva das deformidades ao longo de três meses de tratamento (B e D). Notem a presença da haste conectora estabilizadora estendendo-se do anel distal da montagem da perna ao semianel proximal da montagem no antepé (setas brancas nas figuras B e D).

Na nossa série, a correção progressiva das deformidades foi iniciada entre sete a dez dias após a cirurgia. Os pacientes foram mantidos internados para que o alongamento das hastas conectoras pudesse ser realizado com supervisão médica, pelo menos duas vezes ao dia. Parâmetros clínicos, tais como dor, edema ou isquemia na pele ou nos dedos, foram monitorizados durante todo o período da correção das deformidades. Na internação, a dor foi controlada com medicação oral (analgésico, anti-inflamatório e derivados opiáceos) e os pacientes realizaram fisioterapia

motora assistida. Após aproximadamente oito semanas de tratamento, utilizamos critérios clínicos e radiográficos para julgar se a correção completa das deformidades havia sido alcançada. Indicamos, então, nova cirurgia para corrigir possível deformidade residual em garra dos dedos empregando tenotomia percutânea dos tendões flexores e fixação intramedular temporária (quatro semanas) com fio de Kirschner com 1,0 milímetro de diâmetro (Figura 4).

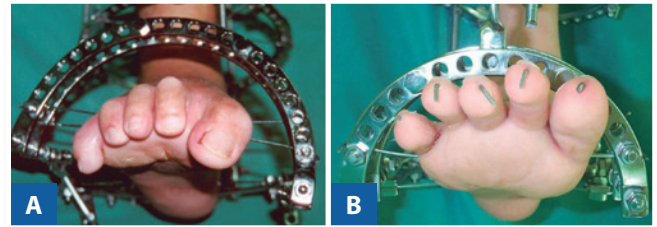


Figura 4 | Fotografia mostrando o aspecto frontal do pé direito no qual nota-se evidente deformidade em garra dos dedos, acentuada durante o processo de correção da grave deformidade rígida em equinocavo utilizando fixador externo circular (A). Ao final do tratamento, é possível alinhar os dedos por meio da tenotomia percutânea dos flexores e fixação interna intramedular com fios metálicos de Kirschner (B).

Nessa mesma oportunidade, realizamos ajustes finais no fixador externo para corrigir possíveis deformidades rotacionais no médio e antepé (pronação ou supinação). Para essa finalidade os pacientes foram anestesiados e soltamos temporariamente as barras conectoras laterais que fixavam os semianéis do antepé ao semianel do retropé. Realizamos então manipulação e alinhamento rotacional do médio e antepé, posicionando a porção anterior do pé na posição ligeiramente hipercorrigida. Em seguida, reconectamos as barras laterais do aparelho e finalmente adicionamos uma haste conectora anterior para fixar os anéis da montagem da perna aos semianéis da montagem do antepé. Desta forma, pudemos manter a estabilidade do alinhamento alcançado após a completa correção das deformidades, fechando o circuito da conexão perna-retropé-antepé-perna (Figura 3). Os pacientes receberam alta para acompanhamento ambulatorial, com programação de visitas semanais durante quatro semanas consecutivas, quando então o fixador externo e os fios de Kirschner dos dedos foram removidos com sedação anestésica, em procedimento cirúrgico ambulatorial. A extremidade foi imobilizada com bota gessada e a marcha estimulada nas seis semanas subsequentes. Após a retirada do aparelho gessado, os pacientes permaneceram com a órtese de polipropileno do tipo AFO por mais seis meses.

No período compreendido entre março e maio de 2011, convocamos os sete pacientes selecionados para avaliação clínica e radiográfica retrospectiva dos resultados. Um único examinador independente entrevistou e examinou os pacientes e as radiografias. Os critérios de inclusão no estudo do tratamento das deformidades graves e rígidas em equinovado do pé e tornozelo foram: 1) tempo mínimo de seguimento de 12 meses; 2) pacientes operados com maturidade esquelética; 3) deformidade por seqüela de lesão dos nervos periféricos.

No momento da cirurgia, os seis pacientes masculinos e a única paciente feminina incluída neste estudo, totalizando sete extremidades tratadas, possuíam média de idade de 25 anos (variação de 21 a 33). Em três pacientes, a lesão era originalmente proveniente do nervo ciático, em dois do nervo fibular comum e em outros dois do nervo poplíteo. O tempo médio de seguimento pós-operatório foi 62 meses (variação de 12 a 152) (Tabela 1).

Para identificar a frequência de complicações presentes na nossa série de casos, avaliamos a ocorrência de três eventos clínicos frequentemente relatados durante o tratamento das deformidades do pé e tornozelo com fixador externo: 1) infecção cutânea no trajeto dos fios do fixador externo^(15,24-26); 2) necrose cutânea durante o período de correção das deformidades⁽²⁴⁻²⁶⁾ e 3) incidência de deformidade em garra nos dedos que exigiram correção cirúrgica⁽²⁴⁻²⁶⁾.

Para graduar a correção das deformidades em equinovado e verificar os efeitos deste tratamento nas demais articulações do pé e tornozelo, utilizamos as radiografias simples nas realizadas com apoio nas incidências dorsoplantar e lateral do pé e tornozelo. Avaliamos comparativamente as diferenças encontradas nas imagens radiográficas pré e pós-operatórias com relação a três itens: 1) distância calcâneo-solo; 2) altura do navicular; 3) anquilose óssea espontânea nas articulações do pé ou tornozelo.

Para considerar eficaz ou não o resultado final do tratamento, desenvolvemos um método binário cuja interpretação dependia simplesmente da resposta sim ou não de quatro itens. Três desses itens avaliaram a situação clínica atual com as seguintes perguntas: 1) o pé está plantigrado?; 2) o calcanhar apoia completamente no solo?; 3) houve melhora sensível no padrão da marcha com relação ao pré-operatório? Os itens 1 e 2 dependiam de análise subjetiva do examinador, enquanto o item 3 da opinião do próprio paciente. No quarto e último item da avaliação, utilizamos critérios radiográficos comparativos das situações pré e pós-operatória, medindo a distância calcâneo-solo e a altura do navicular na radiografia lateral com apoio do pé e tornozelo. Esse critério envolveu a análise radiográfica realizada pelo médico examinador que precisava responder a duas perguntas objetivas: 1) na avaliação pós-operatória, a distância calcâneo-solo foi completamente corrigida e atingiu o patamar zero?; 2) na avaliação pós-operatória, a altura do navicular com relação à linha do solo diminuiu pelo menos 1,0 centímetro quando comparada à condição pré-operatória?

Ao final da avaliação clínica e radiográfica empregando o método acima mencionado, o resultado final foi considerado bom quando as quatro perguntas tiveram resposta sim; regular quando a resposta foi sim para três das quatro perguntas; e insatisfatório quando a resposta foi sim para dois ou menos itens.

Com relação ao desfecho final do tratamento, avaliamos particularmente os pés que necessitaram de algum tipo de cirurgia complementar após o tratamento com o fixador externo. Levamos em conta a resposta para duas perguntas distintas e decisivas: 1) houve necessidade de realizar nova cirurgia consistindo em artrodese complementar *in situ* ou com mínima ressecção óssea, indicada principalmente devido ao desenvolvimento de artrose sintomática nas articulações em um pé cujo tratamento

Tabela 1 | Distribuição dos pacientes com pé equinovado rígido secundário à lesão nervosa que foram submetidos ao tratamento cirúrgico com fixador externo circular para correção das deformidades

Caso	Sexo, idade, lado	Diagnóstico etiológico	Complicação precoce	Cirurgia adicional	Tempo de seguimento	Resultado final
1	M, 22, E	LNC	Garra, infecção	N	12 meses	BOM - anquilose
2	M, 24, E	LNC	Garra	S (osteotomia calcâneo)	111 meses	BOM - anquilose
3	M, 22, E	LNC	Garra, necro. e infec.	N	34 meses	BOM - anquilose
4	F, 33, E	LNF	Garra	S (panartrodese)	152 meses	BOM - artrodese
5	M, 21, E	LNF	Garra	S (artrodese 1 IF)	18 meses	BOM - anquilose
6	M, 23, E	LNP	Garra, infecção	N	54 meses	REG - anquilose
7	M, 33, E	LNP	Garra	N	50 meses	BOM - anquilose

Fonte: arquivos médicos do Departamento de Ortopedia e Traumatologia da Santa Casa SP.
M: masculino; F: feminino; B: bilateral; LNC: lesão do nervo ciático; LNF: lesão do nervo fibular; LNP: lesão do nervo poplíteo; garra: deformidade em garra dos dedos; infec.: infecção cutânea local ao redor dos fios do fixador externo; necro.: necrose cutânea local profunda; N: não; S: sim; 1 IF: articulação interfalângica; REG: regular.

com o fixador externo foi capaz de corrigir satisfatoriamente as deformidades maiores e propiciar apoio plantígrado durante a marcha?; 2) houve necessidade de realizar nova cirurgia consistindo em artrodese modelante complementar, indicada principalmente devido à incapacidade do tratamento com o fixador externo corrigir satisfatoriamente as deformidades de maneira a propiciar apoio plantígrado do pé durante a marcha?

RESULTADOS

Utilizando os três critérios binários para avaliação clínico-funcional e o único critério binário de avaliação radiográfica, obtivemos resultado considerado bom (pé plantígrado com calcanhar apoiando completamente o solo, melhora perceptível no padrão da marcha, distância calcâneo-solo na radiografia de perfil com apoio igual a zero e diminuição na altura do navicular em pelo menos 1,0cm) em seis das sete extremidades (86%) (Tabela 1; Casos 1, 2, 3, 4, 5, e 7) (Figura 5).

O resultado foi considerado regular (três dos quatro critérios binários de avaliação tiveram resposta positiva) em uma das sete extremidades (14%) (Tabela 1; Caso 6, cuja lesão original afetava o nervo poplíteo). Não obtivemos nenhum resultado considerado insatisfatório, mesmo estando presente um grave problema na pele da perna e do pé marcado por extensas retrações cicatriciais englobando o feixe vasculonervoso posteromedial em cinco das sete extremidades (Tabela 1; Casos 1, 3, 4, 6 e 7).

Na nossa série de casos, alguns problemas comuns relacionados a complicações com o uso do fixador externo foram identificados durante o tratamento, destacando-se: infecção cutânea no trajeto dos fios em três extremidades (43%); deformidade em garra dos dedos que exigiu a correção cirúrgica em todas as sete extremidades (100%); e necrose profunda da pele em uma única extremidade (14%). O tratamento das infecções cutâneas e da necrose profunda da pele foi feito por meio de cuidados locais e não interferiu com o prosseguimento da correção da deformidade em equinocavo.

Ao analisarmos comparativamente as radiografias pré e pós-operatórias realizadas com apoio na incidência de perfil do pé e tornozelo, verificamos que a média da distância do calcâneo ao solo foi corrigida de 10,0 centímetros no pré-operatório (variação de 4,0 a 15,0) para 0,4 centímetros no pós-operatório (variação de 0 a 4,0). O uso do fixador externo para tratamento da deformidade rígida em equinocavo propiciou a correção do equino, mensurado pela aferição da distância calcâneo-solo, na magnitude de 9,5 centímetros, em média. Com relação à altura do navi-

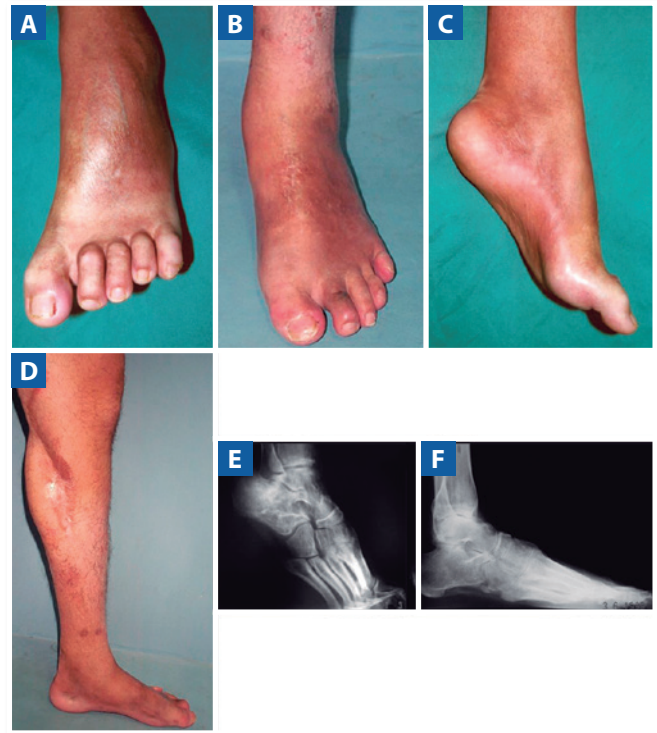

Figura 5 | Imagens fotográficas e radiográficas comparativas do pé esquerdo do paciente 1 da nossa casuística cuja etiologia da lesão foi lesão traumática do nervo ciático. Observe que na vista frontal do pé (A) é possível identificar uma marcada garra dos dedos, enquanto na vista lateral (B) existe uma acentuada deformidade em equinocavo, também evidente na imagem radiográfica lateral do pé e tornozelo (E). Antes da cirurgia, o paciente só era capaz de caminhar apoiando-se na ponta dos dedos, mas 12 meses após a cirurgia é evidente o grau da correção obtida, visível tanto nas imagens clínicas (B e D), quanto na imagem radiográfica lateral do pé e tornozelo (F). Ao final do tratamento, o paciente era capaz de caminhar com apoio plantígrado no pé esquerdo (D).

cular, observamos que a média de 4,6 centímetros no pré-operatório (variação de 3,5 a 7,0) foi corrigida para a média de 3,5 centímetros no pós-operatório (variação de 0 a 5,0). O uso do fixador externo propiciou a correção do cavo mensurada pela aferição da altura do navicular, na magnitude de 1,1 centímetros, em média (Figura 6).

Verificamos ainda, nas radiografias pós-operatórias realizadas na incidência de perfil do pé e tornozelo, a ocorrência de anquilose óssea espontânea em praticamente todas as sete extremidades operadas. Seis apresentavam anquilose espontânea do tipo fibrosa ou óssea. Destas, cinco foram classificadas como resultado bom (Tabela 1; Casos 1, 2, 3, 5 e 7) enquanto uma foi classificada como resultado regular (Tabela 1; Caso 6). Eventualmente foram realizadas cirurgias adicionais complementares para corrigir deformidades residuais ou aliviar sintomas dolorosos decorrentes

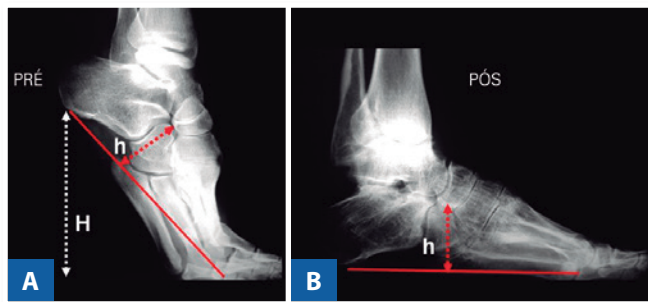


Figura 6 | Imagens radiográficas na incidência lateral do pé e tornozelo antes (A) e após tratamento de uma grave deformidade rígida em equinovado com fixador externo circular modular (B). Notem que a linha H, que representa a distância do calcâneo ao solo, é utilizada para graduar a correção da deformidade em equino, encontra-se evidente na figura A (imagem pré-tratamento) e é praticamente inexistente na figura B (imagem pós-tratamento). A linha h, que representa a altura do navicular e sua variação nas figuras A e B é utilizada para graduar a correção do cavo após o tratamento.

da artrose. Três das sete extremidades (43%), cujo resultado final da correção da deformidade grave e rígida em equinovado utilizando o fixador externo foi considerado bom, necessitaram de cirurgias complementares. Foi necessária osteotomia valgizante do calcâneo para corrigir uma deformidade em varo residual num paciente portador de seqüela de lesão do nervo ciático (Tabela 1; Caso 2). Foi necessária panartrodese, com mínima ressecção óssea, em outro paciente com seqüela de lesão do nervo fibular e cuja extremidade desenvolveu artrose sintomática após ter suas principais deformidades corrigidas pelo tratamento com o fixador externo circular (Tabela 1; Caso 4). Foi necessária artrodese isolada da articulação interfalângica do hálux para corrigir deformidade residual rígida em flexão em um paciente com lesão do nervo fibular (Tabela 1; Caso 5). A extremidade cuja correção foi considerada regular pertencia a um paciente com seqüela de lesão do nervo poplíteo (Tabela 1; Caso 6) e não necessitou de cirurgia complementar.

DISCUSSÃO

As técnicas cirúrgicas convencionais disponíveis para a correção dos pés e tornozelos rígidos e gravemente deformados em equinovado utilizam um único tempo cirúrgico e envolvem a correção abrupta de todos os componentes da deformidade^(4,21,22,29,31,32). Nessas circunstâncias, durante a realização da cirurgia sempre está presente grande risco para a circulação e viabilidade da extremidade^(4,21,22,29,31,32). O mesmo pode ser observado quando tratamos deformidades residuais decorrentes de mal sucedidas tentativas de

artrodese modelante, previamente realizadas na tentativa de corrigir cirurgicamente o pé equinovado grave. Consideramos a reoperação uma preocupação constante uma vez que a presença de extensas aderências e retrações cicatriciais profundamente aderidas ao feixe vasculonervoso posteromedial constitui elevado risco à circulação local e grande potencial para complicações^(4,21,22,28,32). Em situações como essas, a dissecação para isolamento e proteção do feixe vasculonervoso muitas vezes é extremamente difícil e trabalhosa, e não infreqüentemente é acompanhada de laceração destas nobres estruturas, pondo em risco a viabilidade da extremidade^(22,31). Além disso, para tornar possível a correção abrupta das deformidades graves num único tempo cirúrgico freqüentemente é necessária remoção de grandes cunhas ósseas do tarso durante a realização de osteotomias ou artrodese modelante, o que aumenta consideravelmente o risco de necrose óssea e cutânea, assim como de infecção pós-operatória^(4,19,23,29). Muitas vezes o resultado da remoção das cunhas ósseas necessárias para corrigir graves deformidades é o encurtamento excessivo do pé ou da própria extremidade, o que acaba causando discrepância de comprimento com relação ao membro contralateral^(5,21,22,29,33,34).

Uma possível alternativa para tentar evitar os problemas previamente mencionados é a utilização da correção gradual progressiva empregando a distensão articular com o fixador externo circular^(5,10,21,22,24,26,35). Devido sua construção modular, o fixador externo circular possibilita corrigir gradualmente as deformidades entre os diversos segmentos do pé e tornozelo atuando em três planos ortogonais: angulação, rotação e translação^(22,23,28,35,36). Desta forma, o cirurgião tem a possibilidade de controlar a direção, a velocidade e o tempo necessário para obter a completa correção de deformidades complexas^(28,35). Segundo estudos prévios, o controle dessas três variáveis reduz a morbidade durante o tratamento e minimiza as complicações quando deformidades graves são tratadas por esse método^(5,15,21,35). Além disso, o uso do fixador externo possibilita corrigir o pé equinovado grave sem necessidade de grandes incisões para acessar as articulações que correspondem aos vértices das deformidades. Por meio desta técnica minimamente invasiva é possível tracionar, alongar e angular lenta e gradualmente as conexões entre os vários segmentos do fixador externo, propiciando alinhar e corrigir as deformidades estabelecidas entre os ossos do mediopé e as articulações do tarso e tornozelo, de acordo com a necessidade de cada caso em particular⁽²⁴⁻²⁶⁾.

Principalmente nas três últimas décadas, foram publicados diversos artigos descrevendo o emprego do fixador externo circular modular para corrigir graves deformidades

rígidas do pé e tornozelo em adultos, enfatizando que se trata de método seguro e efetivo de tratamento^(1,2,15,22,24-26,28,32). A grande maioria dessas publicações tem como referência o princípio da distensão osteogênica e histiogênese, descritos por Ilizarov⁽³⁷⁾. Esse princípio afirma que tanto os tecidos moles quanto o tecido ósseo são passíveis de crescimento após serem submetidos a forças controladas de distensão gradual, realizadas lenta e progressivamente⁽³⁷⁾. A própria tração proporcionada durante os ajustes diários nas hastes do fixador externo permite que ocorra a acomodação controlada entre os ossos tarsais após a desimpacitação dos mesmos⁽²⁶⁾. Desta maneira, a correção pode ser alcançada sem necessidade de qualquer osteotomia, desde que exista espaço articular remanescente para permitir adequada distensão articular⁽²⁴⁻²⁶⁾.

A montagem padronizada do fixador externo circular modular para pé e tornozelo facilita o tratamento das graves deformidades ao simplificar a instalação do aparelho e reduzir o número de variáveis durante o processo de ajustes necessários para sua correção⁽²⁴⁻²⁶⁾. A montagem utilizada para o tratamento das extremidades rígidas e gravemente deformadas nesta série de pacientes permite que as hastes conectoras entre os diferentes segmentos englobados na montagem do aparelho sejam alongadas de forma independente. Desta forma, neste sistema composto por dobradiças estrategicamente posicionadas que atuam como fulcro é possível corrigir de forma controlada, mas simultânea, a grande maioria das deformidades multiplanares estruturadas que englobam as articulações do tornozelo, subtalar e mediotársica^(2,15,22,24-26,36). São necessárias osteotomias nos ossos da perna ou no tarso somente naquelas extremidades em que já ocorreu previamente anquilose óssea espontânea ou quando existe persistência de deformidade residual em equinocavo após consolidação de artrodeses previamente realizadas que foram fixadas numa posição inadequada^(24,25).

Na nossa série de casos, a seqüela de lesão nervosa periférica traumática provocando grave deformidade rígida em equinocavo do pé foi a principal indicação para o tratamento com o fixador externo circular. A lesão nervosa periférica no membro inferior frequentemente causa paralisia seletiva de grupos musculares da perna, gerando desequilíbrio entre agonistas e antagonistas. Esta constitui a base para o desenvolvimento de deformidades que inicialmente são flexíveis e redutíveis, mas que se negligenciadas tornam-se rígidas e permanentemente fixas devido à retração capsuloligamentar. Costumam estar presentes nas lesões nervosas periféricas distúrbios ou mesmo perda da sensibilidade protetora no pé, o que favorece o aparecimento de úlceras crônicas localizadas em zonas de atrito com o cal-

çado ou áreas de apoio na planta dos pés^(2,9). A diminuição na sensibilidade protetora da extremidade acarreta maior risco potencial de complicações durante o tratamento com o fixador externo, uma vez que a chance de desenvolver infecção na pele ao redor dos fios é relativamente maior devido à falta de percepção dolorosa pelo paciente^(2,24-26). Não raramente a perda parcial da sensibilidade na extremidade afetada pode mesclar-se com dor crônica e distrofia simpaticorreflexa quando existe lesão incompleta do nervo⁽⁷⁾. Na nossa série de casos, mesmo com todas as dificuldades previstas durante a correção dos rígidos pés gravemente deformados associada à lesão dos nervos periféricos, a frequência e gravidade de complicações ocorridas durante o tratamento não foi maior do que a esperada quando comparadas a outras séries em que o mesmo tipo de tratamento foi realizado em pacientes cuja extremidade apresentava sensibilidade preservada⁽¹⁵⁾. De fato, a ocorrência de complicação cutâneas ao redor dos fios do fixador foi bastante comum na nossa série, principalmente a infecção local. Mesmo assim foi possível controlar satisfatoriamente esse tipo de problema apenas com cuidados locais, o que não impediu a continuidade do tratamento até a completa correção das deformidades.

Estavam presentes em cinco das sete extremidades tratadas na nossa série graves problemas na pele da perna e do pé marcado por extensas retrações cicatriciais englobando o feixe vasculonervoso posteromedial. Conforme mencionado previamente, a presença de fibrose cicatricial junto às artérias tibial anterior e posterior sabidamente dificulta sobremaneira qualquer dissecação profunda para abordar as articulações do pé e tornozelo, tornando os procedimentos cirúrgicos convencionais extremamente arriscados, principalmente quando há necessidade de remover cunhas ósseas para corrigir deformidades graves^(7,31). Acreditamos que situações como essas são ideais para empregar uma técnica minimamente invasiva e menos agressiva para as partes moles, utilizando o fixador externo circular para corrigir gradual e lentamente as deformidades rígidas e fixas. Com ajustes diários no aparelho, é possível transformar o tempo numa variável controlada, possibilitando que a circulação local da extremidade sofra uma adaptação gradativa à nova posição do pé e tornozelo. Tratando-se de cirurgia convencional, ao tentar-se corrigir abruptamente todas as deformidades necessárias para tornar o pé plantigrado não é incomum o cirurgião ortopédico deparar-se com situações nas quais a circulação da extremidade torna-se insuficiente. Na nossa série limitada de sete casos não tivemos nenhum problema circulatório durante o tratamento e foi possível alcançar a correção planejada em todas as extremidades, mesmo na vigência de graves problemas no

envelope cutâneo e com perda parcial na sensibilidade protetora dos pés.

Como resultado final, podemos considerar que, de maneira geral, a cirurgia minimamente invasiva empregando tenotomia percutânea do Aquiles e fasciotomia plantar, seguida da instalação da montagem padronizada do fixador externo circular modular, permitiu que pudesse ser realizada a distensão articular gradual e progressiva até a obtenção da correção completa das graves deformidades em equinocavo rígidas em seis das sete extremidades operadas (86%). Em uma única extremidade (14%), a correção foi parcial e o resultado final foi considerado apenas regular.

A eficácia do tratamento empregando o fixador externo circular modular pôde ser apreciada quando analisamos a magnitude da deformidade pré-operatória nessas extremidades, principalmente ao levarmos em consideração a gravidade do equino que foi corrigido. Utilizando a imagem radiográfica na incidência lateral do pé e tornozelo, verificamos que a distância entre a superfície inferior do calcâneo até a linha do solo, que no pré-operatório era em média de 10 centímetros, passou para apenas 0,4 centímetros ao final do tratamento. Na mesma incidência radiográfica, pudemos verificar que a correção do cavo também foi eficiente, uma vez que a distância média da cortical inferior do osso navicular até a linha imaginária que unia a extremidade inferior da tuberosidade do calcâneo ao centro da cabeça do primeiro osso metatarsal (denominada altura do navicular) passou de quatro para três centímetros.

De acordo com o critério utilizado para avaliar o resultado dessa forma de tratamento, consideramos que o mesmo foi satisfatório quando na avaliação final obtivemos um pé plantigrado e estável, sendo capaz de apoiar o calcanhar e todo o peso corporal no solo, além da percepção de melhora no padrão de marcha. O fato do pé e do tornozelo encontrarem-se completamente rígidos ao final do tratamento não foi considerado como limitação no resultado, uma vez que a rigidez já estava presente previamente e a meta dessa forma de tratamento não era restabelecer mobilidade nas articulações envolvidas nas deformidades. Alguns estudos clínicos, focados em comparar o desempenho funcional em pacientes submetidos a cirurgias para salvamento de extremidades inferiores com graves sequelas traumáticas em relação a outros pacientes submetidos à amputação transtibial utilizando prótese da perna, enfatizam que o resultado clinicofuncional é superior nos amputados quando se leva em conta o desempenho funcional, o padrão da marcha e a qualidade de vida⁽²⁰⁾. Ao considerarmos que o desempenho funcional de uma extremidade apresenta déficit circulatório e sensitivo, e cujo pé encontra-se completamente rígido, é questionável a

indicação de cirurgia para tentar corrigir graves deformidades rígidas envolvendo o pé e tornozelo. Tentar preservar uma extremidade gravemente deformada ao invés de amputá-la pode não fazer sentido nos dias atuais, entretanto algumas considerações devem ser feitas, principalmente com relação ao menor gasto energético necessário para a marcha, além da percepção pelo próprio paciente da manutenção da sua unidade corporal. Nos países do terceiro mundo, com sérios problemas de distribuição de renda e onde nem sempre estão disponíveis recursos para aquisição e manutenção das próteses, a tentativa de preservar uma extremidade gravemente deformada cujo pé e tornozelo encontram-se rígidos também precisa ser levada em consideração. Mesmo com o pé e o tornozelo rígidos, a extremidade inferior preservada pode ter sua função comparada a de um coto de amputação longo, permitindo marcha independente sem a necessidade do uso da prótese ou muleta. Quando a sensibilidade do pé está comprometida, ainda assim é possível acomodá-lo num calçado protetor e prevenir o aparecimento de úlceras de pressão.

Na nossa série não consideramos a necessidade de cirurgias complementares, ocasionalmente indicadas para tratar artrose ou deformidade residual, como falha que invalidasse o método de tratamento proposto. Quando necessária a realização de osteotomia tarsal corretiva ou artrodese, foi possível utilizar incisões pequenas, sem necessidade de remover grandes cunhas ósseas para corrigir deformidades maiores. Essas cirurgias complementares normalmente podem ser consideradas como procedimentos menos arriscados e com menor chance de complicações (necrose da pele, infecção, lesão vasculonervosa adicional etc.), uma vez que a maior parte das deformidades foi previamente corrigida pelo tratamento com o fixador externo modular. Na nossa série de sete casos foram necessárias três cirurgias complementares, sendo duas delas de pequeno porte (uma osteotomia valgizante do calcâneo no paciente 2; uma artrodese da interfalângica do hálux no paciente 5) e apenas uma de maior porte (uma panartrodese para tratar artrose secundária sintomática do tornozelo e mediopé no paciente 4). Os três pacientes que necessitaram de cirurgia complementar não tiveram nenhuma complicação maior e, ao final do tratamento, o resultado foi considerado bom.

CONCLUSÃO

A cirurgia minimamente invasiva, empregando o fixador externo circular modular para corrigir gradualmente graves deformidades rígidas em equinocavo que afetam tanto o pé quanto o tornozelo, constitui alternativa eficiente e segura de tratamento. Mesmo quando a correção

não é completamente obtida, esse método facilita sobremaneira a execução da artrodese complementar, reduzindo a necessidade de grandes incisões e disseções para ressecção óssea extensa e suas potenciais complicações. Esse tratamento mostrou ser uma alternativa à amputação de extremidades gravemente deformadas, possibilitando obter alinhamento adequado, apoio plantígrado e estável, e com adequada capacidade funcional para permitir marcha independente. Sua indicação deve ser lembrada, principalmente quando se considera que em muitos países do terceiro mundo o acesso às próteses para amputação transtibial ainda é limitado pelo fator econômico devido à má distribuição de renda da população.

REFERÊNCIAS

1. Beals TC. Applications of ring fixators in complex foot and ankle trauma. *Orthop Clin North Am.* 2001;32(1):205-14.
2. Ferreira RC, Sakata MA, Costa MT, Frizzo GG, Santin RA. Long-term results of salvage surgery in severely injured feet. *Foot Ank Int.* 2010; 31(2):113-23.
3. Shu H, Ma B, Kan S, Wang H, Shao H, Watson JT. Treatment of posttraumatic equinus deformity and concomitant soft tissue defects of the heel. *J Trauma.* 2011;71(6):1699-704.
4. Saghieh S, Bitar YE, Berjawi G, Harfouche B, Atiyeh B. Distraction histogenesis in ankle burn deformities. *J Burn Care Res.* 2011;32(1): 160-5.
5. Calhoun JH, Khazzam M, Manring MM, Kirienko, A. Fine wire fixation for foot deformities. *Tech Foot Ank Surg.* 2007;6(3):185-94.
6. Fulkerson E, Razi A, Tejwani N. Review: acute compartment syndrome of the foot. *Foot Ank Int.* 2003;24(2):180-7.
7. Thordarson DB, Shean JC. Nerve and tendon lacerations about the foot and ankle. *J Am Acad Orthop Surg.* 2005;13(3):186-96.
8. Mendicino RW, Kim C, Kabazie AJ, Catanzariti AR. Correction of severe foot and ankle contracture due to CRPS using external fixation and pain management: report of a pediatric case. *J Foot Ankle Surg.* 2008; 47(5):434-40.
9. Maranhão DC, Volpon JB. Pé cavo adquirido na doença de Charcot-Marie-Tooth. *Rev Bras Ortop.* 2009;44(6):479-86.
10. Bishay SN. Single-event multilevel acute total correction of complex equinovarus deformity in skeletally mature patients with spastic cerebral palsy hemiparesis. *J Foot Ankle Surg.* 2013;52(4):481-5.
11. Kamath AF, Pandya NK, Namdari, S, Hosalkar, HS, Keenan MA. Surgical technique for the correction of adult spastic equinovarus foot. *Tech Foot Ankle Surg.* 2009;8(4):160-7.
12. Simis SD, Fuchs PMB. O tratamento do pé artrogripótico. *Rev Bras Ortop.* 2008;43(5):151-6.
13. Song HR, Myrboh V, Oh CW, Lee ST, Lee SH. Tibial lengthening and concomitant foot deformity correction in 14 patients with permanent deformity after poliomyelitis. *Acta Orthop.* 2005;76(2):261-9.
14. Dunn N. Stabilizing operation in the treatment of paralytic deformities of the foot. *Proc R Soc Med.* 1922;15(Surg Sect):15-22.
15. Emara K, El Moatasem EH, El Shazly O. Correction of complex equino cavo varus deformity in skeletally mature patients by Ilizarov external fixation versus staged external-internal fixation. *Foot Ankle Surg.* 2011;17(4):287-93.
16. Georgiev H, Georgiev GP. Talectomy for equinovarus deformity in family members with hereditary motor and sensory neuropathy type I. *Case Rep Orthop.* 2014;2014:643480.
17. Yalçın S, Kocaoglu B, Berker N, Erol B. Talectomy for the treatment of neglected pes equinovarus deformity in patients with neuromuscular involvement. *Acta Orthop Traumatol Turc.* 2005;39(4):316-21.
18. Hahn SB, Park HJ, Park HW, Kang HJ, Cho JH. Treatment of severe equinus deformity associated with extensive scarring of the leg. *Clin Orthop Relat Res.* 2001;(393):250-7.
19. Nomura I, Watanabe K, Matsubara H, Nishida H, Shirai T, Tsuchiya H. Correction of a severe poliomyelitic equinovarus foot using an adjustable external fixation frame. *J Foot Ankle Surg.* 2014;53(2):235-8.
20. Demiralp B, Ege T, Kose O, Yurttas Y, Basbozkurt M. Amputation versus functional reconstruction in the management of complex hind foot injuries caused by land-mine explosions: a long-term retrospective comparison. *Eur J Orthop Surg Traumatol.* 2014;24(4):621-6.
21. Bellamy JL, Holland CA, Hsiao M, Hsu JR. Staged correction of an equinovarus deformity due to pyoderma gangrenosum using a Taylor spatial frame and tibiotalar calcaneal fusion with an intramedullary device. *Strategies Trauma Limb Reconstr.* 2011;6(3):173-6.
22. Bor N, Rubin G, Rozen N. Ilizarov method for gradual deformity. *Oper Tech Orthop.* 2011;21:104-12.
23. El-Mowafi, El-Alfy, Refai M. Functional outcome of salvage of residual and recurrent deformities of clubfoot with Ilizarov technique. *Foot Ankle Surg.* 2009;15(1):3-6.
24. Ferreira RC, Costa MT, Frizzo GG, da Fonseca Filho FF. Correction of neglected clubfoot using the Ilizarov external fixator. *Foot Ankle Int.* 2006;27(4):266-73.
25. Ferreira RC, Costa MT, Frizzo GG, Santin RA. Correction of severe recurrent clubfoot using a simplified setting of the Ilizarov device. *Foot Ankle Int.* 2007;28(5):557-68.
26. Ferreira RC, Stefani KC, Fonseca FF, Santin RAL. Correção do pé torto congênito inveterado e recidivado pelo método de Ilizarov. *Rev Bras Ortop.* 1999;34(9/10):505-12.
27. Gibbons CT, Montgomery RJ. Management of foot and ankle conditions using Ilizarov technique. *Curr Orthop.* 2003;17(6):436-46.
28. Kocaoglu M, Eralp L, Atalar AC, Bilen FE. Correction of complex foot deformities using the Ilizarov external fixator. *J Foot Ankle Surg.* 2002; 41(1):30-9.
29. Paley D, Tetsworth KD. Deformity correction by the Ilizarov technique. In: Chapman MW. *Operative Orthopaedics.* 2ed. Philadelphia: Lippincott Williams & Wilkins; 1993. Cap. 61. p. 883-948.
30. Provenlegios S, Papavasiliou KA, Kyrkos JM, Kapetanios GA. The role of pantalar arthrodesis in the treatment of paralytic foot deformities. A long-term follow-up study. *J Bone Joint Surg Am.* 2009;91(3):575-83.
31. Shalaby H, Hefny H. Correction of complex foot deformities using the V-osteotomy and the Ilizarov technique. *Strategies Trauma Limb Reconstr.* 2007;2(1):21-30.
32. Zhong W, Lu S, Chai Y, Wen G, Wang C, Han P. One-stage reconstruction of complex lower extremity deformity combining Ilizarov external fixation and sural neurocutaneous flap. *Ann Plast Surg.* 2015;74(4):479-83.
33. Chen CM, Su AW, Chiu FY, Chen TH. A surgical protocol of ankle arthrodesis with combined Ilizarov's distraction-compression osteogenesis and locked nailing for osteomyelitis around the ankle joint. *J Trauma.* 2010;69(3):660-5.
34. Hansen ST Jr. Salvage or amputation after complex foot and ankle trauma. *Orthop Clin North Am.* 2001;32(1):181-6.
35. Butcher CC, Atkins RM. Principles of deformity correction. *Current Orthopaedics.* 2003;17(6):418-35.
36. Calif E, Stein H, Lerner A. The Ilizarov external fixation frame in compression arthrodesis of large, weight bearing joints. *Acta Orthop Belg.* 2004;70(1):51-6.
37. Ilizarov GA, Shevtsov VI, Kuz'min NV. Method of treating talipes equinovarus. *Ortop Travmatol Protez.* 1983;(5):46-8.