

Coalizão intermetatarsal: relato de caso

Intermetatarsal coalition: case report

Henrique Mansur¹, César Barbosa Gonçalves², Thiago Coelho Lima³, Isnar Castro Júnior⁴

RESUMO

Coalizão é uma união anormal entre ossos que ocorre mais comumente entre os ossos do tarso. A coalizão no antepé é uma patologia rara, especialmente entre metatarsos. Os autores apresentam caso de paciente do sexo feminino com coalizão entre o 4º e 5º metatarsos do pé esquerdo, que foi tratada cirurgicamente através de ressecção da barra óssea e osteotomia com cunha de subtração dorsal no 5º metatarso, com resolução dos sintomas e correção da deformidade. A relevância do caso reside no fato de se tratar de uma deformidade pouco descrita na literatura mundial e ainda não descrita na literatura nacional.

Descritores:

Coalizão Tarsal; Ossos do tarso/cirurgia; Antepé; Sinostose; Osteotomia

ABSTRACT

Coalition is an abnormal bone fusion that most commonly occurs between the tarsals. Coalition in the forefoot is a rare pathology, especially between metatarsals. The authors present a case of a female patient with coalition of the 4th and 5th metatarsals of the left foot, which was treated surgically through resection of the osseous bar and osteotomy with dorsal subtraction wedge in the 5th metatarsal, with resolution of the symptoms and correction of the deformity. The relevance of the case lies in the fact that this deformity is little described in the worldwide literature, and has not yet been described in the national literature.

Keywords:

Tarsal coalition; Tarsal Bones/surgery; Forefoot; Synostosis; Osteotomy

INTRODUÇÃO

Coalizão é uma anormalidade definida como uma união entre dois ossos que pode ser óssea, cartilaginosa ou fibrosa e ocorrer em qualquer parte do corpo. É mais comum entre os ossos do tarso e acomete aproximadamente 1-2% da população^(1-4,6-8). A coalizão entre ossos no antepé é uma patologia rara, especialmente entre metatarsos, assim há na literatura mundial poucos relatos de caso^(1,3-6). Essa união entre os metatarsos pode causar rigidez no antepé e alteração da fórmula metatarsal, acarretando a distribuição desigual de carga entre os metatarsos, o que provoca dor, dificuldade de marcha e calosidades.

Apresentamos um caso de uma paciente esqueleticamente madura com coalizão unilateral entre o 4º e 5º metatarsos do pé esquerdo, manifestação de dor e deformidade no antepé, que foi submetida ao tratamento cirúrgico com bom resultado.

RELATO DO CASO

Paciente do sexo feminino, 50 anos, com queixa de dor crônica e deformidade no pé esquerdo, sem relato de traumas prévios, infecção ou familiares com síndromes ou deformidade semelhante. Clinicamente, apresenta proe-

Correspondência:

Henrique Mansur
Área Militar do Aeroporto Internacional de Brasília
CEP: 71607-900 – Lago Sul, Brasília, DF, Brasil
E-mail: henrimansur@globo.com

Conflito de interesse:

não há.

Fonte de financiamento:

não há.

Data de recebimento:

21/02/2017

Data de aceite:

15/05/2017

¹ Médico Ortopedista do Hospital da Força Aérea de Brasília, Brasília, DF, Mestrando na Universidade Federal do Estado do Rio de Janeiro, Rio de Janeiro, RJ.

² Médico Ortopedista do Hospital Naval Marcílio Dias, Rio de Janeiro, RJ.

³ Mestrando na Faculdade de Medicina de Ribeirão Preto, Ribeirão Preto, SP.

⁴ Médico Ortopedista, Chefe do Grupo de Cirurgia do Pé e Tornozelo do INTO, Rio de Janeiro, RJ.

minência, dor e calosidade plantar sob as cabeças do segundo e quinto metatarsos, e diminuição da mobilidade dos raios laterais (Figura 1A e B).

As radiografias simples realizadas com apoio evidenciaram uma coalizão metatarsal, com barra óssea entre o quarto e quinto metatarsos na região diafisária do pé esquerdo. Comparativamente com o pé direito, havia encurtamento, alargamento e desvio plantar da cabeça do 5º metatarso (Figura 2A e B).

Técnica cirúrgica

A cirurgia foi realizada com a paciente em decúbito dorsal, sob raquianestesia e manguito pneumático insta-

lado na raiz da coxa esquerda. Foi realizado acesso dorsal sobre a diáfise do quinto metatarso, ressecção da barra óssea e osteotomia com cunha de subtração dorsal na região metafisária distal utilizando serra óssea, e fixação da osteotomia na colocação de placa, minifragmentos e cinco parafusos (Figura 3A e B).

A paciente teve alta em 24 horas com tala gessada em modelo bota, sem apoio, o retorno ambulatorial ocorreu após uma semana para colocação de sandália em modelo Barouk. Os pontos foram retirados em três semanas e, na sexta semana, após serem realizadas radiografias de controle confirmando a consolidação da osteotomia (Figura 4A, B e C), foi liberada carga. Com doze meses a pacien-

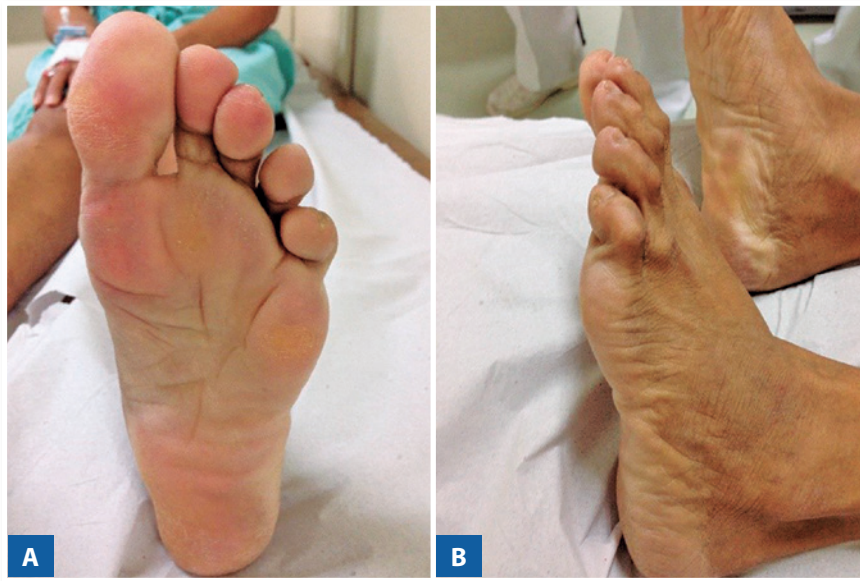

Figura 1 | Exame físico pré-operatório.

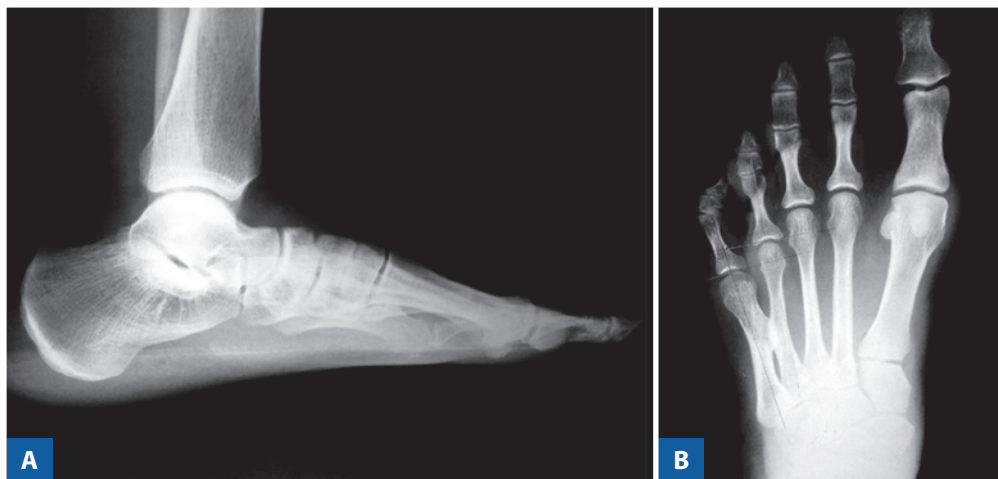


Figura 2 | Radiografias pré-operatórias.

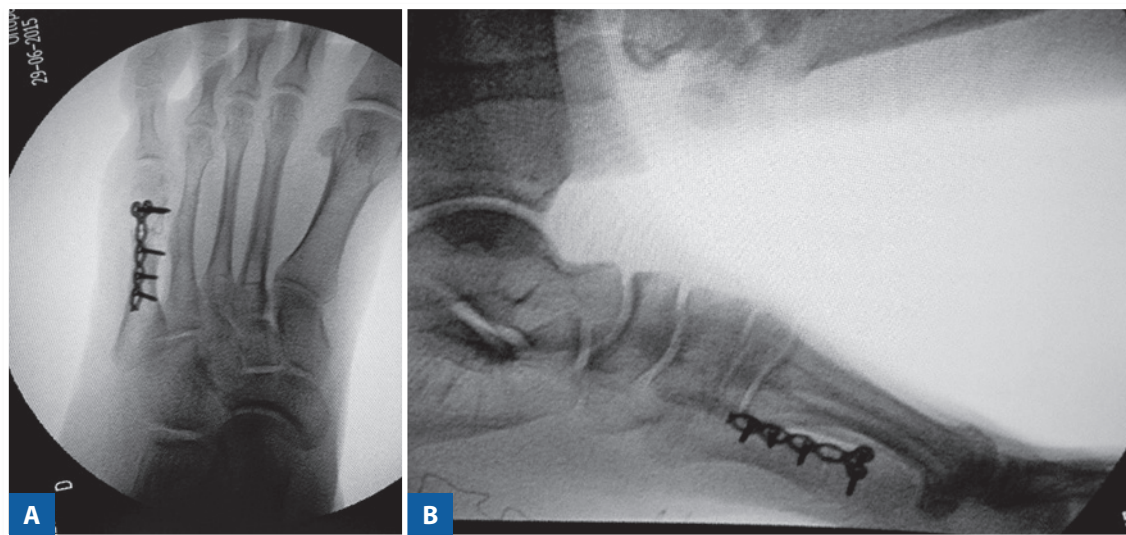


Figura 3 | Controle pré-operatório após ressecção da coalizão e osteotomia do 5º metatarso.

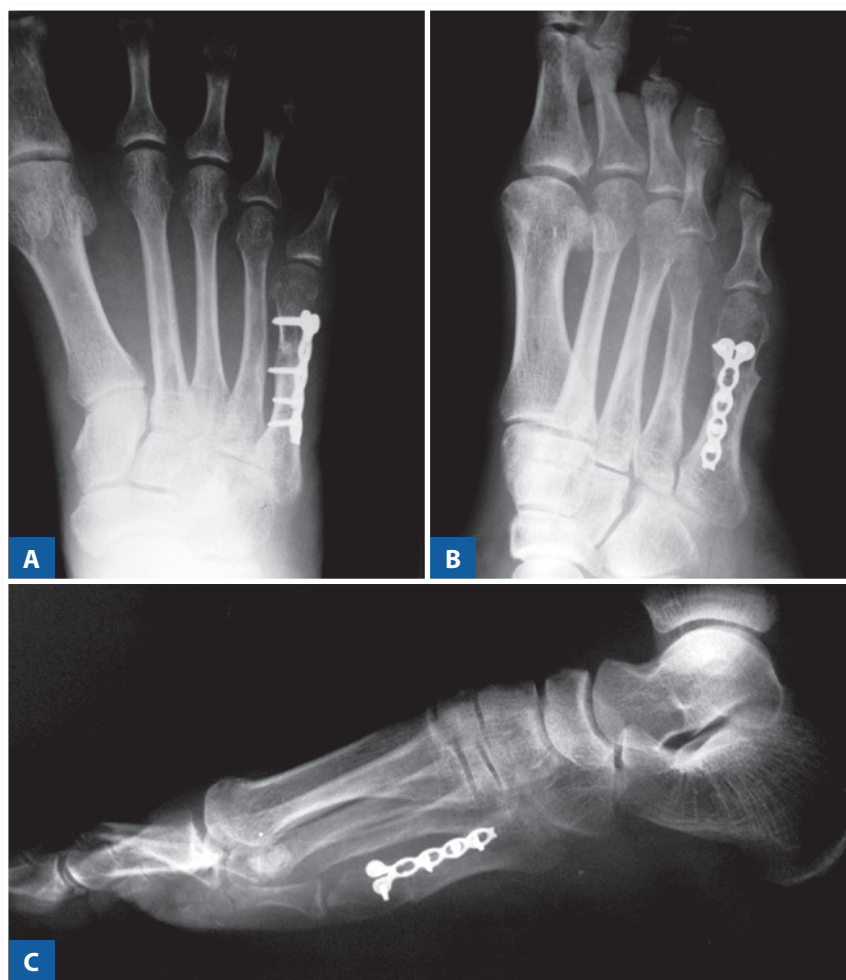

Figura 4 | Radiografias do pós-operatório tardio de osteotomia consolidada e ausência de recidiva.

te retornou sem queixas álgicas, ausência de calosidades plantares ou áreas de hiperpressão (Figura 5A, B e C). Foi aplicado score AOFAS totalizando 100 pontos.

Este trabalho foi realizado após a aprovação pela Comissão de Ética em Pesquisa da Instituição proponente.

DISCUSSÃO

Histologicamente, as coalizões podem ser classificadas como fibrosa (sindesmose), cartilaginosa (sincondrose), óssea (sinostose), como no caso descrito, ou uma combinação dos três tipos⁽⁸⁾.

Segundo Perman e Wertheimer^(6,9), as coalizões podem ser de etiologia congênita ou adquirida. As congênitas resultam de uma falha na diferenciação do tecido embri-

nário mesenquimal, comprovado pela presença de barras ósseas em fetos^(1,4,7,8). Já as barras adquiridas foram descritas em casos de trauma, infecções, e de forma iatrogênica em pós-operatórios^(1,9).

As coalizões ósseas congênitas no pé são relativamente incomuns, presentes em 1-2% da população. Contudo, uma vez que na maioria das pessoas manifesta-se de forma assintomática, a verdadeira prevalência é provavelmente maior^(4,8). As barras mais comuns e extensamente descritas na literatura ocorrem entre os ossos do tarso, tipicamente em crianças, sendo a calcaneonavicular e talocalcaneana as mais comuns que corresponde a mais de 90% dos casos^(1,3,6,8). Outras menos comuns incluem calcaneocuboide, naviculocuneiforme, cuboidenavicular⁽²⁾ e metatarsocuboide⁽⁹⁾. As coalizões intermetatarsais são raras, assim há poucos

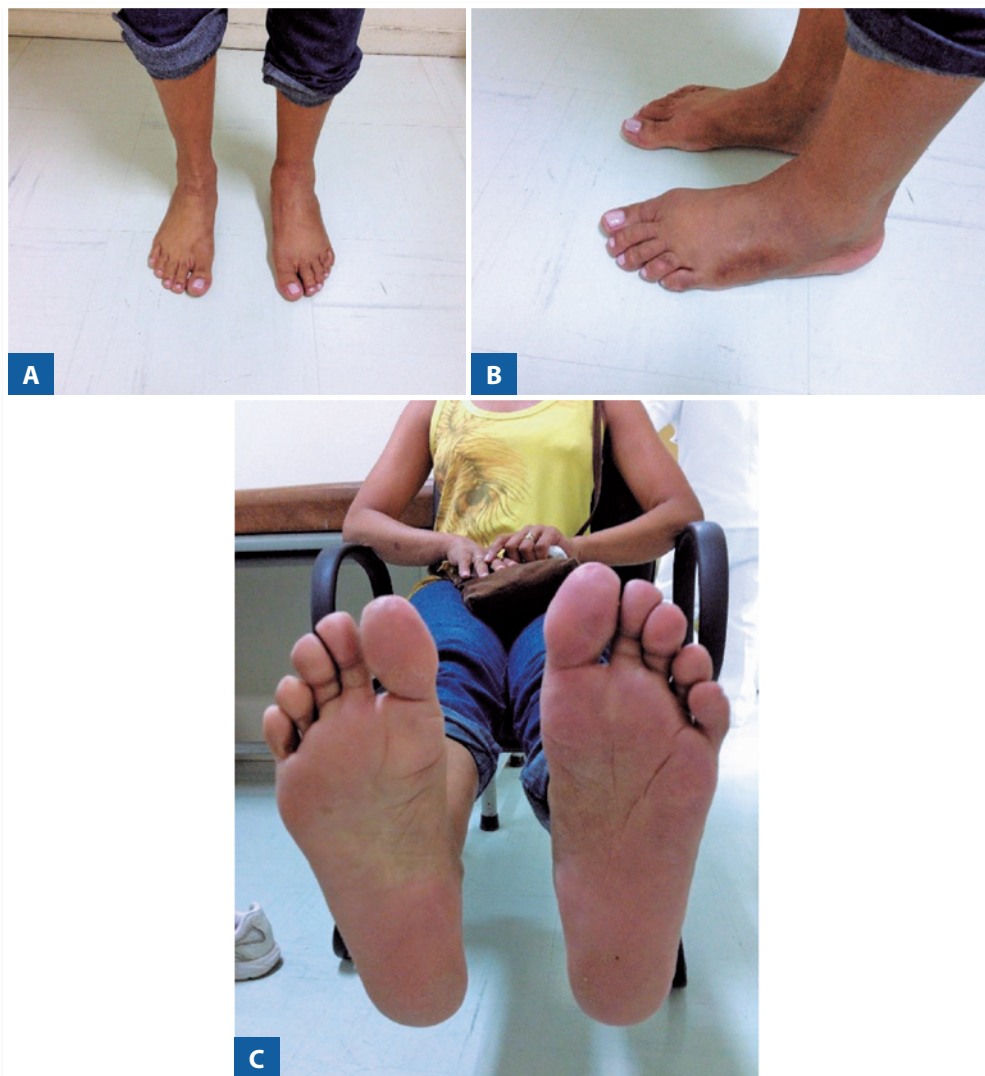

Figura 5 | Pós-operatório com correção das deformidades e calosidades.

casos descritos na literatura mundial, mais comumente ocorrem entre 1^o e 2^o metatarsos⁽³⁻⁵⁾ ou 4^o e 5^o metatarsos⁽⁶⁻⁸⁾, com um caso entre 3^o e 4^o metatarsos⁽¹⁾, e dois casos bilaterais^(1,5). Podem ser deformidades isoladas ou estar associadas às síndromes hereditárias como Pfeiffer-Kapferrer, Cenani-Lenz syndactyly, Síndrome de Townes-Brocks e Síndrome de Aperts^(6,7,10).

Estudos genéticos em coalizões tarsais sugerem um padrão de herança autossômica dominante com ocorrência bilateral em mais de 85% dos pacientes⁽⁴⁾. Nas barras metatarsais, a herança genética não é conhecida⁽³⁾.

A distribuição adequada da carga durante a marcha exige uma relação normal entre os metatarsos, ocorrendo de forma gradual sobre suas cabeças, o que requer alinhamento correto e mobilidade no plano sagital^(1,3,4). Em nossa paciente, a barra óssea e o desvio plantar fixo do 5^o metatarso alteraram a biomecânica normal do pé, acarretando sobrecarga nos raios laterais, o que produziu calosidade e metatarsalgia.

O tratamento da coalizão metatarsal pode ser conservador ou cirúrgico. Conforme Córdoba-Fernández⁽⁸⁾, como se refere a uma patologia rara, cada caso deve ser tratado de forma isolada e de acordo com os sintomas do paciente e das deformidades associadas, objetivando reestabelecer a fórmula metatarsal e, desta forma, restaurar a biomecânica e a distribuição de carga do antepé^(3,5). Segundo Mohammed⁽⁵⁾, a presença de coalizão do 4^o e 5^o metatarsos é menos severa funcionalmente, contudo se apresenta em idades mais tardias, assim acarreta piores resultados funcionais uma vez que os pacientes podem manifestar alterações degenerativas no momento do diagnóstico.

No caso apresentado, por se tratar de uma paciente esqueleticamente madura, com deformidade já estabelecida e metatarsalgia importante, optou-se pelo tratamento cirúrgico. Além da ressecção da barra óssea, que permite a mobilidade da coluna lateral do pé, foi realizada osteotomia com cunha de fechamento dorsal para corrigir o desvio plantar do 5^o metatarso, redistribuir a carga e reestabelecer a biomecânica normal do pé. Esses resultados foram comprovados pela resolução dos sintomas e pelo desaparecimento das calosidades sob as cabeças do 2^o e 5^o metatarsos. Alguns cirurgiões⁽¹⁾ utilizam cera óssea, gordura ou interposição muscular para cobrir a área da coalizão, evitando sua recidiva. Contudo, em nosso relato e na maioria dos casos descritos^(4,5,7,8), foi realizada somente a ressecção,

sem recidiva. No único caso relatado⁽⁶⁾, não foi descrita a utilização de técnica para cobrir a barra, entretanto se tratava de uma criança de 8 anos, com recidiva após 2 anos. No seguimento do caso, optou-se pelo tratamento conservador durante 1 ano, com boa evolução. Os autores ressaltam que o tratamento cirúrgico deve ser realizado preferencialmente após maturidade esquelética.

A importância deste caso apresentado se deve pela raridade com que ocorre a coalizão metatarsal e deve ser lembrada entre os diagnósticos diferenciais de metatarsalgia. Além disso, serve como auxílio e opção para o tratamento de novos casos, pois trabalhos com maior nível de evidência são difíceis de serem realizados uma vez que a deformidade é tão incomum.

CONCLUSÃO

A ressecção da barra óssea associada à osteotomia corretora da deformidade em flexão plantar redistribui a carga no antepé, corrigindo desta forma a deformidade, a calosidade plantar e a metatarsalgia.

REFERÊNCIAS

- Dunn KW, Giordano AR. Surgical resection of bilateral coalition of the third and fourth metatarsals: a case report. *J Foot Ankle Surg.* 2016;55(5):1038-42.
- Prado MP, Mendes AAM, Olivi R, Amodio DT. Coalizão tarsal cuboide-navicular. *Rev Bras Ortop.* 2010;45(5):497-9.
- Yang C, Goukd ES, Mason M. Metatarsal coalition complicated by interdigital neuroma. *Radiol Case Rep.* 2016;4(2):286.
- Novak EJ, Elzik M, Diab M. Symptomatic coalition between the first and second metatarsals in a child. *Orthopedics.* 2008;31(12):1241.
- Mohammed F, Hoford R, Naraynsingh V, Maharaj D, Ali T. A rare case of bilateral congenital metatarsal synostosis. *Foot.* 2011;11(3):163-5.
- Vun SH, Drampalos E, Shareef S, Sinha S, Bramley. Distal metatarsal coalition: A rare case report. *Int J Surg Case Rep.* 2015;8C:182-4.
- Aspros D, Ananda-Rajan E, JNR ZK, Rajan R. Distal metatarsal synostosis: A case report. *Foot.* 2014; 24(3):153-6.
- Córdoba-Fernández A, Rayo-Rosado R, López-García D, Juárez-Jimenez JM. A rare intermetatarsal coalition with rigid fifth metatarsal deformity and symptomatic plantar lesion. *J Foot Ankle Surg.* 2016;55(5):1091-6.
- Kobayashi H, Kageyama Y, Shido Y. Isolated fifth metatarsocuboid coalition: a case report. *J Foot Ankle Surg.* 2015;54(4):734-8.
- Mendioroz J, Fernández-Toral, Suárez E, López-Grondona, Kjaer KW, et al. Sensorineural deafness, abnormal genitalia, synostosis of metacarpals and metatarsals 4 and 5, and mental retardation: description of a second patient and exclusion of HOXD13. *Am J Med Genet A.* 2005;135(2):211-3.