

Número do resumo: 18052

Alinhamento tibiotalar sagital na substituição total do tornozelo com rolamento fixo

Guilherme Honda Saito¹, Natalie Nielsen¹, Austin Sanders¹, Scott Ellis¹, Carolyn Sofka¹, Constantine Demetracopoulos¹

1. Hospital for Special Surgery, Nova York, EUA.

RESUMO

Introdução: O posicionamento do implante é crítico na substituição total do tornozelo (STT). No entanto, o efeito do alinhamento tibiotalar sagital nos desfechos funcionais na STT com rolamento fixo permanece incerto. Além disso, nenhum estudo comparando implantes com rolamentos fixos diferentes com relação à posição ântero-posterior do componente talar foi realizado até o momento.

Métodos: Foi realizada uma análise retrospectiva de 71 STTs primárias realizadas em um único centro. As próteses incluídas foram o INBONE II® (Wright Medical, Memphis, TN, EUA) e o Salto Talaris (Integra LifeSciences, Plainsboro, NJ, EUA). Medições radiográficas da razão eixo-tibial (razão T-T) e da razão do deslocamento anteroposterior (razão do deslocamento AP) foram realizadas no pré-operatório e pós-operatório, respectivamente. Os escores de desfecho de pé e tornozelo (Foot and Ankle Outcome Scores - FAOS) e escalas do mental (MCS) e do componente físico (PCS) do inquérito de saúde abreviado de 12 itens (SF-12) foram avaliadas no pré-operatório e 2 anos de pós-operatório.

Resultados: O alinhamento tibiotalar sagital pós-operatório foi neutro em 39 tornozelos e anterior em 32 tornozelos. Não foram observadas diferenças significativas entre os grupos em relação aos escores de resultados clínicos. Pacientes com prótese de Salto Talaris tiveram maior razão do deslocamento AP ($0,12 \pm 0,05$) do que pacientes com implante INBONE II® ($0,05 \pm 0,04$) ($P < 0,01$). No entanto, esse aumento não se correlacionou com os escores dos resultados.

Conclusão: Aos 2 anos de acompanhamento, a STT INBONE II® apresentou um alinhamento sagital mais neutro em relação à prótese de Salto Talaris. No entanto, nenhuma correlação foi observada entre a razão do deslocamento AP pós-operatório e os escores do resultado funcional com o uso de duas STTs com rolamento fixo. Mais estudos com maior tempo de acompanhamento são necessários para determinar se a diferença no alinhamento sagital pode ter um efeito nos resultados funcionais a longo prazo.

Palavras-chave: Artroplastia de substituição do tornozelo; Alinhamento de componentes; Análise radiológica; Artrite no tornozelo.

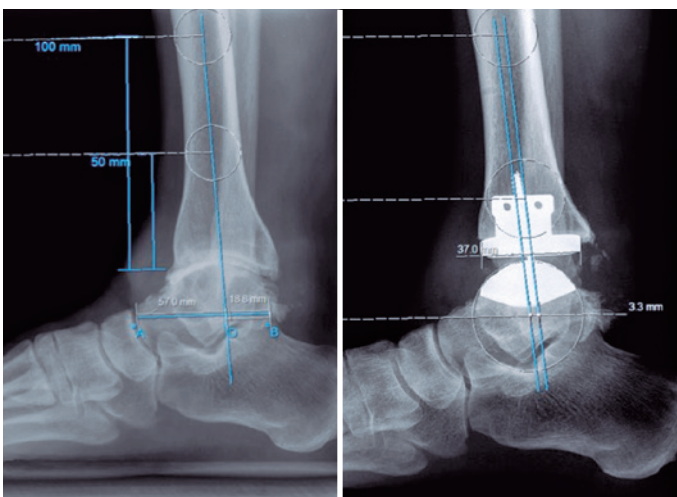


Figura 1. Radiografias laterais do tornozelo mostrando a razão T-T e a razão do deslocamento AP.

