

Nervo plantar medial: estudo de suas variações anatômicas

Medial plantar nerve: study of its anatomical variations

Milena Bolini Cunha¹, Helencar Ignácio¹, Márcio Gomes Figueiredo¹, Rafaela Affonso de Macedo¹, Fernando Batigalia²

1. Hospital de Base de São José do Rio Preto, São José do Rio Preto, SP, Brasil.

2. Departamento de Anatomia, Faculdade de Medicina de São José do Rio Preto, São José do Rio Preto, SP, Brasil.

RESUMO

Objetivo: Avaliar e mensurar a distância entre o nervo plantar medial (NPM) e seis pontos anatômicos pré-estabelecidos e 12 medidas, estabelecendo uma interrelação com o trajeto do tendão do músculo flexor longo do hálux (FLH), especialmente em relação ao nó de Henry, e também a localização do nervo tibial em relação ao túnel do tarso.

Métodos: Estudo descritivo e quantitativo no qual foram dissecados 15 pés adultos (de cadáver), seis direitos e nove esquerdos, e avaliadas as relações anatômicas do NPM com outras estruturas pré-determinadas. Foi obtida uma medida (definida como "referência fixa"), como forma de evitar variações decorrentes do tamanho do pé, determinada por uma distância entre o colículo do maléolo medial e a tuberosidade inferior do calcâneo.

Resultados: O estudo mostrou que a bifurcação do nervo foi encontrada em 11 pés (73,3%) proximal ao túnel do tarso, em 3 pés (20%) situava-se no túnel e em 1 pé (6,66%) encontrava-se distal. Houve relevância estatística ($p=0,035$) na relação entre a medida fixa e a distância da tuberosidade superior do calcâneo com o NPM, forte relação ($p=0,004$) entre a medida fixa e a distância da tuberosidade inferior do calcâneo com o NPM, e significância estatística ($p=0,013$) entre a distância fixa e a distância da tuberosidade medial do calcâneo e o nó de Henry.

Conclusão: Avaliamos que certas estruturas anatômicas, principalmente o nó de Henry, mantém relação muito próxima com o NPM, devendo ser lembrado quando abordado cirurgicamente o FLH. A divisão do nervo tibial, proximal ao túnel do tarso foi a apresentação mais frequente.

Nível de Evidência V; Opinião do Especialista.

Descritores: Nervo plantar medial; Dissecção; Anatomia; Hálux.

ABSTRACT

Objective: To measure and evaluate the distance from the medial plantar nerve (MPN) to six predetermined anatomical landmarks, identifying 12 distances, and establish a correlation with the trajectory of the flexor hallucis longus (FHL) tendon, especially the knot of Henry, and the location of the bifurcation of the posterior tibial nerve (PTN) relative to the tarsal tunnel.

Methods: A descriptive and quantitative study was conducted in which 15 adult feet (six right and nine left) from cadavers were dissected, and the anatomical relationship between the MPN and predetermined structures was evaluated. The distance from the medial border of the medial malleolus to the inferior calcaneal tuberosity [defined as a fixed reference (FR)] was measured to compensate for variability in foot size.

Results: The results indicated that the bifurcation of the PTN was proximal to the tarsal tunnel in 11 feet (73.3%), within the tunnel in three feet (20%), and distal to the tunnel in one foot (6.66%). A statistically significant ($p=0.035$) association was found between the FR and the distance from the superior calcaneal tuberosity to the MPN, a strong correlation ($p=0.004$) was found between the FR and the distance from the inferior calcaneal tuberosity to the MPN, and a significant association ($p=0.013$) was found between the FR and the distance from the medial calcaneal tuberosity to the knot of Henry.

Trabalho realizado no Hospital de Base de São José do Rio Preto, São José do Rio Preto, SP, Brasil.

Correspondência: Milena Bolini Cunha. Av. Brigadeiro Faria Lima, 5544 – Vila São José, São José do Rio Preto, SP, Brasil, CEP: 15090-000.

E-mail: mibolinicunha@hotmail.com

Conflito de interesses: não há. **Fonte de financiamento:** próprio.

Data de Recebimento: 14/03/2018. **Data de Aceite:** 12/06/2018. **Online em:** 15/08/2018.



Copyright © 2018 SciJFootAnkle

Conclusion: Some anatomical structures, especially the knot of Henry, have a strong correlation with the MPN and should be considered by surgeons who intend to approach the FHL in the plantar region. Bifurcation of the PTN proximal to the tarsal tunnel was the most common presentation.

Level of Evidence V; Expert Opinion.

Keywords: Tibial Nerve; Dissection; Anatomy; Hallux.

Como citar este artigo: Cunha MB, Ignácio H, Figueiredo MG, Macedo RA, Batigalia F. Nervo plantar medial: estudo de suas variações anatômicas. *Sci J Foot Ankle*. 2018;12(3):186-92.

INTRODUÇÃO

O nervo ciático é formado pelas raízes de L4 a S1, e, na região da fossa poplíteia divide-se em nervo tibial e nervo fibular comum. Ao nível do túnel do tarso; túnel osteofibroso que é a continuação do compartimento profundo posterior da perna, sendo o assoalho ósseo formado pela superfície medial do tálus e calcâneo e o teto pelo retináculo flexor⁽¹⁾, onde encontram-se o tendão do músculo tibial posterior, tendão do músculo flexor longo dos dedos, artéria e veia tibial posterior, nervo tibial e tendão do músculo flexor longo do hálux (FLH)⁽²⁻⁴⁾. Embora a literatura seja vasta em descrições anatômicas do túnel do tarso, variações da divisão ainda não foram totalmente estabelecidas. O feixe vasculo-nervoso é constituído por uma artéria, duas veias e o nervo tibial, que irá se dividir em ramos calcâneos mediais, plantar medial e plantar lateral⁽¹⁾.

O nervo plantar medial (NPM), ramo mais largo da divisão⁽¹⁾, localiza-se entre o músculo abductor do hálux e o músculo flexor curto dos dedos, lateral à artéria plantar medial^(1,5) e divide-se em três ramos digitais. É um nervo sensitivo, motor e autonômico⁽⁶⁾, inervando a região medial plantar, o músculo abductor do hálux, o músculo flexor curto dos dedos, flexor longo (curto) do hálux (isto procede pois não está descrito nos trabalhos citados) e primeiro lumbrical^(1,7).

O FLH é uma estrutura muito utilizada em transferências tendíneas, podendo ser usada para o tratamento de patologias como a insuficiência do tibial posterior, tendinopatias do Aquiles insercionais e não insercionais, dentre outras⁽⁸⁾.

O FLH origina-se no septo intermuscular, logo abaixo da cabeça da fíbula, percorrendo o compartimento profundo posterior, até atingir, já como tendão, a região postero-medial do tálus e seguindo em um plano profundo, junto com o tendão do músculo do flexor longo dos dedos, até se inserir na falange distal do hálux. Esse músculo tem como função fazer a flexão do hálux e, secundariamente, ajudar na flexão plantar do tornozelo⁽⁹⁾.

O nervo plantar medial corre em um plano profundo ao abductor do hálux, passando do medial ao tendão flexor longo do hálux na região do nó de Henry⁽¹⁰⁾; portanto a visualização do nervo plantar medial deve ser direta⁽¹¹⁾, para evitar a lesão do mesmo⁽⁸⁾.

Devido à susceptibilidade de ocasionar lesões deste nervo em cirurgias do pé e tornozelo, este estudo se faz relevante, uma vez que, conhecendo corretamente seu trajeto, a partir do túnel do tarso, por meio de estruturas anatômicas pré-determinadas, pode-se evitar a lesão do mesmo^(8,12). Greene et al. (2001) avaliaram essas estruturas neurovasculares da região medial do pé e tornozelo, estabelecendo as relações entre essas estruturas e alguns pontos pré-determinados⁽¹³⁾. A lesão do NPM leva a um distúrbio de sensibilidade do primeiro ao quarto pododáctilo, plantarmente, levando o paciente a se queixar de sensação de choque na região do arco plantar medial e causando uma marcha antálgica em supinação, evitando o apoio do mediopé na borda medial. Também causa distúrbio motor do músculo abductor do hálux, flexor curto dos dedos, flexor curto do hálux e lumbricais⁽¹⁰⁾.

O estudo tem por objetivo avaliar e mensurar a distância do nervo plantar medial (NPM), em relação a 06 pontos anatômicos pré-estabelecidos e determinando 12 medidas, principalmente estabelecendo a interrelação com o trajeto do tendão do músculo flexor longo do hálux (FLH), e com o nó de Henry, e também a localização da divisão do nervo tibial.

MÉTODOS

Este trabalho obteve aprovação pelo Comitê de Ética com registro na Plataforma Brasil sob o nº do CAAE: 82526618.1.0000.5415.

Trata-se de um estudo descritivo e quantitativo por meio de dissecação anatômica de pés de cadáveres, realizado no laboratório de anatomia, conforme estabelece a Lei nº 8.501/92, que dispõe sobre a utilização de cadáver não reclamado, para fins de estudos ou pesquisas científicas.

Foram dissecados 15 pés de cadáveres adultos, 6 direitos e 9 esquerdos, mantidos em banho de formol a 10% para conservação. Nesses pés avaliou-se as relações anatômicas do NPM com estruturas pré-determinadas, que correspondem a pontos anatômicos importantes na relação com o NPM⁽¹²⁾. As estruturas ósseas foram escolhidas por serem de fácil identificação, assim como da conexão fibrosa entre o flexor longo do hálux e flexor longo dos dedos (nó de Henry).

Foi realizada uma medida entre o maléolo medial e a tuberosidade inferior do calcâneo, definida como “referência fixa” do tamanho do pé e avaliado se a bifurcação do nervo tibial posterior era proximal, no interior ou distal ao túnel do tarso. Para avaliar essa relação, foi utilizado um paquímetro manual da marca Brasfort® e todos os cadáveres foram dissecados pelo mesmo cirurgião. Foram utilizados como pontos de referência: o colículo medial do maléolo medial, a tuberosidade superior do calcâneo, a tuberosidade do navicular, o processo medial da tuberosidade do calcâneo, o nó de Henry e a tuberosidade inferior do calcâneo (Figura 1) e estabelecendo uma relação de distância entre o NPM e o FLH.

Foi usado na dissecação bisturi de lâmina número 15 para ampla ressecção da pele, com dimensões de 05cm proximal ao maléolo medial até a cabeça do primeiro metatarso, com a largura de 06cm anterior ao maléolo medial e 05cm posterior ao maléolo medial, sendo estendido quando necessário.

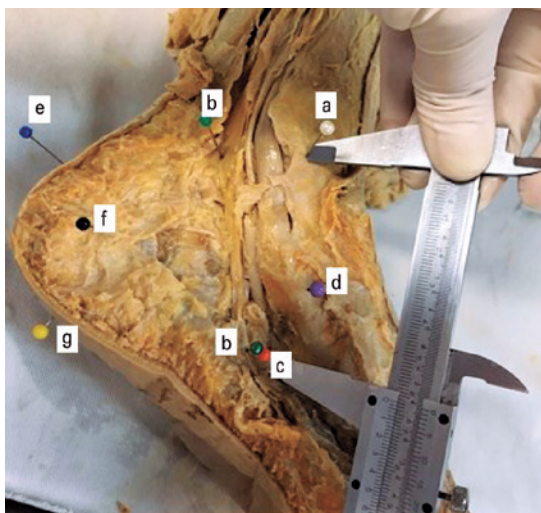


Figura 1. Relação entre o nervo plantar medial e os pontos de referência (a) Colículo medial do maléolo medial. (b) Nervo plantar medial. (c) Nó de Henry. (d) Tuberosidade do navicular. (e) Tuberosidade superior do calcâneo. (f) Processo medial da tuberosidade do calcâneo. (g) Tuberosidade inferior do calcâneo.

Fonte: Arquivo pessoal do autor.

Retirou-se então o músculo abductor do hálux na região plantar, identificou-se o túnel do tarso e por meio de uma incisão retilínea sobre o mesmo, foi exposto e identificado o tendão do músculo tibial posterior, o tendão do músculo flexor longo dos dedos, o feixe vásculo-nervoso e o tendão do músculo flexor longo do hálux. Após dissecação e individualização de cada uma destas estruturas supracitadas, iniciou-se a medição com o paquímetro, utilizando-se alfinetes coloridos como identificadores em cada uma destas estruturas pré-determinadas (Figura 1).

Para a realização das medições foi traçada uma linha utilizada como referência fixa entre o colículo medial do maléolo medial e a tuberosidade inferior do calcâneo. A partir destes 06 pontos de referência, foram obtidas 11 medidas, sendo estas: do colículo medial do maléolo medial com nó de Henry, colículo medial do maléolo medial ao nervo plantar medial (na linha previamente traçada), tuberosidade superior do calcâneo com o NPM (a 90° da tuberosidade), tuberosidade do navicular com o NPM (em relação à bifurcação) e tuberosidade do navicular com o NPM (em 90° com a tuberosidade), a tuberosidade do navicular com o nó de Henry, processo medial da tuberosidade do calcâneo com o NPM (na linha), processo medial da tuberosidade do calcâneo com o nó de Henry (em linha com a planta), a distância entre o nervo e o nó de Henry, tuberosidade inferior do calcâneo com o nó de Henry (em linha com a planta), tuberosidade inferior do calcâneo com o NPM (na linha) (Figuras 2 a 4).

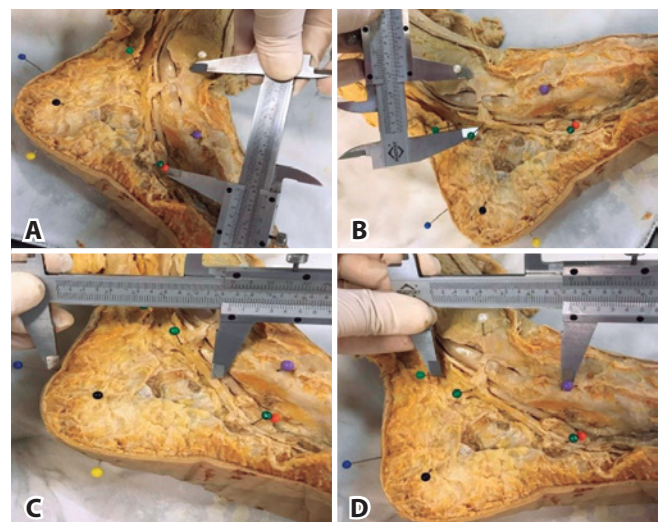


Figura 2. A. Medida entre colículo medial do maléolo medial e o nó de Henry. B. Medida entre colículo medial do maléolo medial ao nervo plantar medial (na linha previamente traçada). C. Medida entre tuberosidade superior do calcâneo com o NPM (a 90° da tuberosidade). D. Medida entre tuberosidade do navicular com o nervo plantar medial, em relação à bifurcação e em 90° com a tuberosidade.

Fonte: Arquivo pessoal do autor.

Os dados obtidos das variáveis foram avaliados e inseridos no banco de dados em uma planilha eletrônica MS-Excel, na versão MS-Office 2013. Para a análise estatística foi ado-

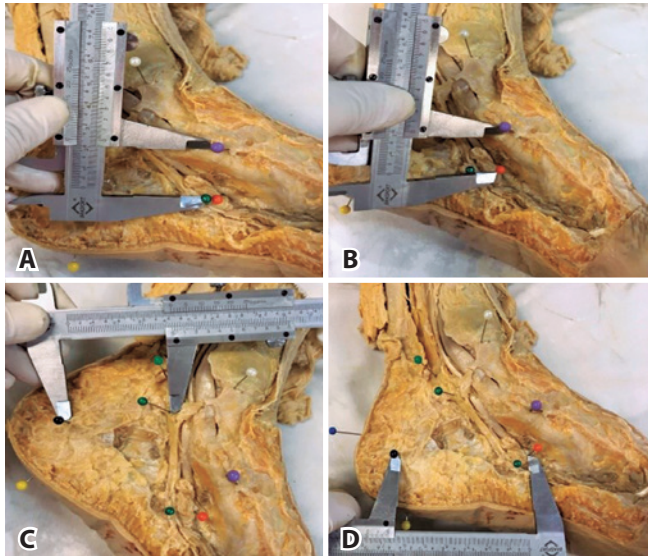


Figura 3. A. Medida entre tuberosidade do navicular com o nervo plantar medial, em 90° com a tuberosidade. B. Medida entre a tuberosidade do navicular com o nó de Henry. C. Medida do processo medial da tuberosidade do calcâneo com o NPM (na linha). D. Medida entre o processo medial da tuberosidade do calcâneo com o nó de Henry (em linha com a planta).

Fonte: Arquivo pessoal do autor.

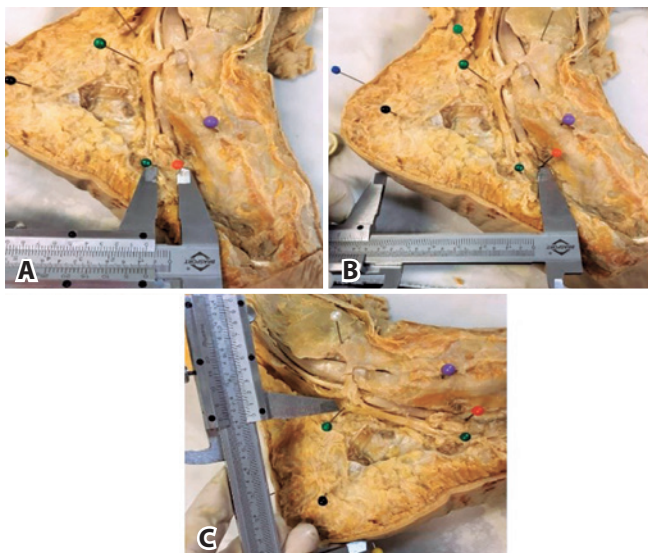


Figura 4. A. Medida da distância entre o nervo plantar medial e o nó de Henry. B. Medida da distância entre a tuberosidade inferior do calcâneo com o nó de Henry (em linha com a planta). C. Medida da distância entre a tuberosidade inferior do calcâneo com o nervo plantar medial (na linha).

Fonte: Arquivo pessoal do autor.

tada a significância do $p < 0,5$, do pacote IBM SPSS (*Statistical Package for Social Science*), na versão 23.0.

RESULTADOS

A bifurcação do nervo foi encontrada em 11 pés (73,3%), proximal ao túnel do tarso, em 3 (20%) a bifurcação estava dentro do túnel, e em 1 (6,66%) distal ao túnel do tarso. A média da medida entre maléolo medial com o nó de Henry foi de 6,07cm (DP=0,5). A média entre o maléolo medial com o NPM foi de 2,29 cm (DP=0,47), conforme mostra a (Tabela 1).

A tabela 2 demonstra as variáveis escalares entre as distâncias pré-determinadas, sendo que a média da medida entre o NPM e o nó de Henry foi de 0,33 cm (DP=0,24) e uma mediana de 0,2.

Foi realizado uma correlação entre as variáveis, o local da bifurcação e da distância entre o maléolo medial e a tuberosidade inferior do calcâneo, por meio da aplicação da análise de correlação de Spearman utilizada para avaliar o grau de relacionamento entre as variáveis de interesse.

Como demonstra a tabela 3, existe forte relação ($p < 0,05$) entre a referência fixa com a distância da tuberosidade superior do calcâneo com o NPM e entre a referência fixa com a tuberosidade inferior do calcâneo com o NPM. Também encontramos forte relação entre o local da bifurcação e a distância da tuberosidade medial do calcâneo e o nó de Henry, e uma fraca evidência na relação entre as outras variáveis.

Podemos verificar, através do coeficiente de correlação, que a referência fixa tem um coeficiente de correlação positivo com: a distância do maléolo medial com o NPM, a distância da tuberosidade superior do calcâneo com o NPM, com a distância da tuberosidade do navicular com o NPM (em relação à bifurcação), com a tuberosidade do navicular com o nervo a 90°, com a tuberosidade medial do calcâneo e o nó de Henry e com a tuberosidade inferior do calcâneo com o NPM, mostrando que, quanto maior a referência fixa, maiores essas medidas, assim como o inverso é verdadeiro.

Tabela 1. Variáveis categóricas.

Variável	Categoria	Frequência	Percentual
Lado	D	6	40%
	E	9	60%
Local da bifurcação (distal, dentro ou proximal ao túnel)	Dentro	3	20%
	Distal	1	6,7%
	Proximal	11	73,3%

Fonte: Elaborado pelo autor com base nos resultados da pesquisa.

Tabela 2. Variáveis escalares entre as distâncias pré-determinadas.

Variável	n	Mínimo	Máximo	Média	Desvio-padrão	Percentil 25	Percentil 50 (Mediana)	Percentil 75
Maléolo medial com nó de Henry	15	5,10	6,80	6,07	0,50	5,70	6,00	6,50
Maléolo medial com nervo	15	1,50	2,90	2,29	0,47	1,80	2,40	2,70
Tuberosidade superior do calcâneo com nervo	15	4,00	7,60	5,41	1,14	4,50	5,50	6,10
Tuberosidade navicular com nervo em relação à bifurcação	15	3,10	8,10	6,03	1,39	5,10	6,20	7,30
Tuberosidade navicular com nervo a 90°	15	1,40	2,30	2,01	0,27	1,90	2,10	2,20
Tuberosidade navicular com nó de Henry	15	1,20	4,10	2,15	0,74	1,60	2,20	2,50
Processo medial tuberosidade do calcâneo com nervo	15	2,30	4,60	3,36	0,62	3,10	3,20	4,00
Processo medial tuberosidade do calcâneo com nó de Henry	15	4,60	7,90	6,19	0,76	6,00	6,20	6,60
Nervo com nó de Henry	15	0,10	1,00	0,33	0,24	0,20	0,20	0,30
Tuberosidade inferior do calcâneo com nó de Henry	15	5,10	7,60	6,89	0,64	6,60	6,80	7,40
Tuberosidade inferior do calcâneo com nervo	15	4,40	6,50	5,51	0,66	4,90	5,50	6,00
Distância entre maléolo medial e tuberosidade inferior do calcâneo	15	6,40	8,70	7,80	0,60	7,40	7,80	8,30

Fonte: Elaborado pelo autor com base nos resultados da pesquisa.

Tabela 3. Análise de Correlação de Spearman e o grau de relacionamento entre as variáveis de interesse. Coeficiente de correlação (coef. correl), Significância (sig), número de pé (n).

Variável	Estatística	Local da bifurcação distal dentro ou proximal ao túnel	Distância entre maléolo medial e tuberosidade inferior do calcâneo
Maléolo medial com nó de Henry	Coef. Correl. (r)	-0,183	+0,050
	Sig. (p)	0,513	0,861
	n	15	15
Maléolo medial com nervo	Coef. Correl. (r)	+0,060	+0,193
	Sig. (p)	0,831	0,491
	n	15	15
Tuberosidade superior do calcâneo com nervo	Coef. Correl. (r)	-0,125	+0,546
	Sig. (p)	0,656	0,035
	n	15	15
Tuberosidade navicular com nervo em relação à bifurcação	Coef. Correl. (r)	-0,493	+0,095
	Sig. (p)	0,062	0,736
	n	15	15
Tuberosidade navicular com nervo a 90°	Coef. Correl. (r)	-0,277	+0,294
	Sig. (p)	0,317	0,288
	n	15	15
Tuberosidade navicular com nó de Henry	Coef. Correl. (r)	+0,311	-0,452
	Sig. (p)	0,259	0,091
	n	15	15
Processo medial tuberosidade do calcâneo com nervo	Coef. Correl. (r)	-0,051	+0,346
	Sig. (p)	0,856	0,207
	n	15	15
Processo medial tuberosidade do calcâneo com nó de Henry	Coef. Correl. (r)	-0,623	-0,092
	Sig. (p)	0,013	0,744
	n	15	15
Nervo com nó de Henry	Coef. Correl. (r)	-0,201	-0,071
	Sig. (p)	0,472	0,803
	n	15	15
Tuberosidade inferior do calcâneo com nó de Henry	Coef. Correl. (r)	-0,021	-0,087
	Sig. (p)	0,941	0,757
	n	15	15
Tuberosidade inferior do calcâneo com nervo	Coef. Correl. (r)	-0,413	+0,694
	Sig. (p)	0,126	0,004
	n	15	15

Fonte: Elaborado pelo autor com base nos resultados da pesquisa.

DISCUSSÃO

O FLH é um potente flexor, sendo uma estrutura muito utilizada em transferências tendíneas nas cirurgias do pé e do tornozelo⁽⁸⁾. O nervo plantar medial, um nervo sensitivo, motor e autonômico⁽⁶⁾, corre em um plano profundo ao abductor do hálux, passando medial ao tendão flexor longo do hálux na região do nó de Henry⁽¹⁰⁾.

Em nosso estudo, de acordo com os valores de média e mediana encontrados para a relação entre o NPM e o nó de Henry verificamos que o nervo encontra-se em íntima relação com o nó de Henry, fato este que deve ser lembrado por todo cirurgião que necessite abordar o FLH na região plantar. Em relação às outras estruturas, o NPM não apresenta relação muito próxima, estando menos em risco em procedimentos cirúrgicos nestes locais.

Nas tendinopatias do Aquiles, se a técnica indicada for a transferência do FLH, especialmente quando necessitarmos de um enxerto mais longo^(8,11,12,14), pode ser utilizada a técnica da dupla incisão, onde a segunda localiza-se no mediopé, na região medial e plantar (sobre o nó de Henry). Para a liberação do FLH, devido à proximidade do nó de Henry com o NPM, existe o risco de lesão inadvertida⁽⁸⁾. Para que a lesão do NPM seja evitada, a segunda incisão deve ser de tamanho suficiente para visualização direta das estruturas, que o pé seja mantido pronado, e o NPM identificado e afastado durante a dissecação das estruturas^(6,11). Mulier et al.⁽¹²⁾, estudaram 24 cadáveres e, após a realização da técnica de dupla incisão, avaliaram posteriormente a ocorrência de lesão do NPM, detectando lesão em 6 deles⁽⁸⁾. Amlag et al.⁽¹¹⁾, ao realizarem estudo retrospectivo com 25 pacientes que haviam sido submetidos à técnica de dupla incisão, visualizaram o nervo e o afastaram antes de realizar a dissecação do DLH, não identificaram nenhuma lesão do NPM, ressaltando a importância da visualização e afastamento suficientes para evitar seu dano⁽¹¹⁾.

O túnel do tarso é um túnel osteofibroso, com alguma flexibilidade e qualquer tensão excessiva dentro deste túnel, causado por cicatrizes, deformidades ósseas e tumores, podem ocasionar sintomas de compressão nervosa. O local da bifurcação do nervo tibial pode, em caso de compressão, causar diferentes sintomas, principalmente em casos em que a bifurcação é proximal ao túnel⁽¹⁵⁾. A bifurcação do

nervo tibial determina sua direção de corrida, que está intimamente relacionada à sua função clínica^(15,16,17). Torres et al. descrevem em seu trabalho que a importância da localização da bifurcação se deve ao fato de que a chance de compressão em bifurcações dentro do túnel é maior⁽¹⁾.

Em nosso estudo, a bifurcação do nervo tibial foi encontrada em 11 pés (73,3%) proximal ao túnel do tarso, em 3 (20%) a bifurcação estava dentro do túnel, e em 1 (6,66%) distal ao túnel do tarso, o que difere de alguns estudos na literatura^(13,18,19), nas quais a maioria dos pontos de bifurcação estão localizados no túnel tarsal e poucos estão localizados proximal ou distal. Moraes Filho et al. descrevem em seu trabalho com 38 cadáveres que em 31,75% dos pés a bifurcação era proximal, e 65,78% no interior no túnel, diferindo dos nossos resultados. Enfatiza-se a importância da avaliação dos locais de bifurcação no ato cirúrgico, para que haja precisão e cuidado quanto à dimensão da via de acesso. Na incisão do túnel do tarso, é importante identificar o nervo tibial e seus ramos nesse local, e estender a incisão o necessário até que tronco e ramos sejam isolados^(1,4,20).

Os objetivos propostos no presente estudo foram parcialmente alcançados, permitindo avaliar e mensurar as relações anatômicas do nervo plantar medial nas 11 medidas de referências, estabelecidos na interrelação com o trajeto do FLH dos 15 pés estudados, com ênfase à sua relação com o nó de Henry, e também a localização da divisão do nervo tibial.

CONCLUSÃO

Através dos resultados obtidos pela dissecação dos pés podemos avaliar que certas estruturas anatômicas, principalmente o nó de Henry, mantêm relação próxima com o NPM e a medida entre referência fixa e a tuberosidade superior do calcâneo com o NPM seguem, nas peças anatômicas avaliadas, um padrão constante de medidas. Tais parâmetros, principalmente a proximidade com nó de Henry, que teve uma média de 0,33cm de proximidade, devem ser criteriosamente avaliados pelo cirurgião, a fim de evitar lesões do NPM durante procedimentos cirúrgicos. A divisão do nervo tibial no túnel do tarso foi mais frequentemente localizada proximal a este (73,3%), estando, portanto, menos sujeita a compressões nesta amostra.

Contribuição de autores: Cada autor contribuiu individual e significativamente para o desenvolvimento deste artigo: MBC *(<https://orcid.org/0000-0002-2021-1126>) concebeu e planejou as atividades que levaram ao estudo, redação do artigo, participou no processo de revisão, interpretou resultados de estudo e aprovou a versão final; HI *(<https://orcid.org/0000-0002-1179-4809>) concebeu e planejou as atividades que levaram ao estudo, participou no processo de revisão e aprovou a versão final; MGF *(<https://orcid.org/0000-0002-5163-1035>) participou no processo de revisão, interpretou resultados de estudo e aprovou a versão final; RAM *(<https://orcid.org/0000-0003-4583-7413>) participou no processo de revisão e aprovou a versão final; FB *(<https://orcid.org/0000-0003-4099-2879>) concebeu e planejou as atividades que levaram ao estudo e aprovou a versão final. *ORCID (Open Researcher and Contributor ID).

REFERÊNCIAS

1. Torres AL, Ferreira MC. Study of the anatomy of the tibial nerve and its branches in the distal medial leg. *Acta Ortop Bras.* 2012;20(3):157-64.
2. Erickson SJ, Quinn SF, Kneeland JB, Smith JW, Johnson JE, Carrera GF, et al. MR imaging of the tarsal tunnel and related spaces: normal and abnormal findings with anatomic correlation. *AJR Am J Roentgenol.* 1990;155(2):323-8.
3. Kim DI, Kim YS, Han SH. Topography of human ankle joint: focused on posterior tibial artery and tibial nerve. *Anat Cell Biol.* 2015;48(2):130-7.
4. Moraes Filho DC, Galbiatti JA, Fialho HSA. Avaliação anatômica do túnel do tarso. *Rev Bras Ortop.* 2000; 35(8):282-9.
5. Den Hartog BD. Flexor hallucis longus transfer for chronic Achilles tendonosis. *Foot Ankle Int.* 2003;24(3):233-7.
6. Ahmad M, Tsang K, Mackenney PJ, Adedapo AO. Tarsal tunnel syndrome: A literature review. *Foot Ankle Surg.* 2012;18(3):149-52.
7. Andreasen Struijk LN, Birn H, Teglbjaerg PS, Haase J, Struijk JJ. Size and separability of the calcaneal and the medial and lateral plantar nerves in the distal tibial nerve. *Anat Sci Int.* 2010;85(1):13-22.
8. LaRue BG, Anctil EP. Distal anatomical relationship of the flexor hallucis longus and flexor digitorum longus tendons. *Foot Ankle Int.* 2006;27(7):528-32.
9. Hutson M, Ward A (editors). *Oxford textbook of musculoskeletal medicine.* 2ed. New York: Oxford University Press: c2006, p.350.
10. Coughlin M, Mann R, Saltzman C. *Surgery of the foot and ankle.* Philadelphia: Mosby Elsevier; 2007, p. 668-70.
11. Amlang M, Rosenow MC, Friedrich A, Zwipp H, Rammelt S. Direct plantar approach to Henry's knot for flexor hallucis longus transfer. *Foot Ankle Int.* 2012;33(1):7-13.
12. Mulier T, Rummens E, Dereymaeker G. Risk of neurovascular injuries in flexor hallucis longus tendon transfers: an anatomic cadaver study. *Foot Ankle Int.* 2007;28(8):910-5.
13. Greene DL, Thompson MC, Gesink DS, Graves SC. Anatomic study of the medial neurovascular structures in relation to calcaneal osteotomy. *Foot Ankle Int.* 2001;22(7):569-71.
14. Guizzo J, Pansini J. Tratamento cirúrgico da tendinopatia do tendão calcâneo. *Rev ABTPé.* 2011;5(2):53-62.
15. Smith T. Treatment of chronic Achilles tendon disorders with flexor hallucis longus tendon transfer/augmentation. *Foot Ankle Surg.* 2001;7(2):125.
16. Dellon AL, Mackinnon SE. Tibial nerve branching in the tarsal tunnel. *Arch Neurol.* 1984;41(6):645-6.
17. Bilge O, Ozer MA, Govsa F. Neurovascular branching in the tarsal tunnel. *Neuroanatomy.* 2003;2:39-41.
18. Havel PE, Ebraheim NA, Clark SE, Jackson WT, DiDio L. Tibial nerve branching in the tarsal tunnel. *Foot Ankle.* 1988;9(3):117-9.
19. Govsa F, Bilge O, Ozer MA. Variations in the origin of the medial and inferior calcaneal nerves. *Arch Orthop Trauma Surg.* 2006;126(1):6-14.
20. Moraes Filho DC, Carvalho Junior AE, Fialho HSA, Galbiatti JA, Carvahó DE. Nervo tibial: variações anatômicas do ramo calcâneo medial. *Rev ABTPé.* 2007;1(2):31-40.