

# Prevalência de lesões da sindesmose associadas a lesões ligamentares agudas na ressonância magnética

## Prevalence of syndesmosis injuries associated with acute ligamentous injuries on magnetic resonance imaging

Márcio Pinheiro de Souza<sup>1</sup>, Marcos Vinicius Mota Garcia Moreno<sup>1</sup>, Janice de Souza Guimarães<sup>1</sup>, Marilton Jorge Torres Gomes<sup>1</sup>, Túlio Eduardo Marçal Vieira<sup>1</sup>, Claudio Sobral de Carvalho<sup>2</sup>

1. Clínica Ortopédica Traumatológica, Salvador, BA, Brasil.

2. Clínica Multimagem Salvador Canela, Salvador, BA, Brasil.

### RESUMO

**Objetivo:** O estudo em questão visa avaliar a prevalência de lesões da sindesmose tíbio-fibular inferior em pacientes com lesões ligamentares laterais agudas verificados no exame complementar de ressonância nuclear magnética, realizados em uma clínica de diagnóstico por imagem.

**Métodos:** Foram avaliadas as imagens e os laudos médicos de 429 ressonâncias magnéticas (RM) de tornozelo, de março a dezembro de 2017. Após aplicados os critérios de exclusão, foram eliminados 346 exames. Assim, chegou-se ao número final de 93 exames de RM compatíveis com lesões ligamentares agudas de tornozelo, nos quais foi realizada busca por lesão associada da sindesmose.

**Resultados:** Observou-se a presença de injúria da sindesmose em 8 pacientes (8,6%). Em todos estes indivíduos com lesão da sindesmose foram identificadas afecções do ligamento fibulotalar anterior (LFTA) e do ligamento tíbio-fibular antero-inferior (LTFAI). A lesão mais comum nesse tipo de injúria, foi a lesão parcial do LFTA (6 casos), seguida da lesão parcial do LTFAI (5 casos). Dos 93 exames de ressonância magnética avaliados, o ligamento pertencente ao complexo lateral mais comumente afetado foi o ligamento fibulo-talar anterior (LFTA) com 91 lesões – entre parcial e total – estando presente em 97,85% das RM. Lesão parcial do LFTA foi vista em 49 pacientes (52,68%), sendo a lesão mais comum, e a lesão total do LFTA foi vista em 42 pacientes (45,16%).

**Conclusão:** Não houve aumento da prevalência de lesões da sindesmose associadas às lesões ligamentares agudas avaliadas pelo exame de ressonância magnética nuclear.

**Nível de evidência IV; Estudos Terapêuticos; Série de Casos.**

**Descritores:** Articulação do tornozelo; Ligamento/lesões; Imagem por ressonância magnética.

### ABSTRACT

**Objective:** The aim of this study was to evaluate the prevalence of inferior tibiofibular syndesmosis injuries in patients with acute lateral ligament injuries found on complementary nuclear magnetic resonance imaging (MRI) performed in a diagnostic imaging clinic.

**Methods:** The images and medical reports of 429 ankle MRI examinations were evaluated from March to December 2017. After applying the exclusion criteria, 346 examinations were eliminated. Thus, a total of 93 MRI scans compatible with acute ankle ligament injuries were examined for associated syndesmosis injury.

**Results:** The presence of syndesmosis injury was observed in 8 patients (8.6%). In all individuals with syndesmosis injuries, the anterior fibulotalar ligament (AFTL) and the anterior inferior tibiofibular ligament (AITFL) were affected. The most common lesion in this type of injury was partial AFTL lesion (6 cases), followed by partial AITFL lesion (5 cases). Of the 93 MRI results evaluated, the lateral complex ligament most commonly affected was the AFTL, with 91 lesions, partial and total, which were present in 97.85% of the MRI examinations. Partial AFTL lesions were observed in 49 patients (52.68%), representing the most common lesion, and total AFTL lesions were observed in 42 patients (45.16%).

**Conclusion:** No increase was found in the prevalence of syndesmosis injuries associated with acute ligamentous injuries evaluated by MRI.

**Level of Evidence IV; Therapeutic Studies; Case Series.**

**Keywords:** Ankle joint; Ligaments/injury; Magnetic resonance imaging.

Trabalho realizado na Clínica Ortopédica Traumatológica, Salvador, BA, Brasil.

**Correspondência:** Márcio Pinheiro de Souza. Rua João das Botas, 28, Canela - CEP: 401140-160, Salvador, BA, Brasil. E-mail: [marciowalker@hotmail.com](mailto:marciowalker@hotmail.com)

**Conflito de interesses:** não há. **Fonte de financiamento:** não há.

**Data de Recebimento:** 15/03/2018. **Data de Aceite:** 22/11/2018. **Online em:** 30/12/2018.



**Como citar esse artigo:** Souza MP, Moreno MV, Guimarães JS, Gomes MJT, Vieira TEM, Carvalho CS. Prevalência de lesões da sindesmose associadas a lesões ligamentares agudas na ressonância magnética. *Sci J Foot Ankle*. 2018;12(4):271-5.

## INTRODUÇÃO

As entorses do tornozelo estão entre as mais comuns causas de atendimentos ortopédicos nas unidades de pronto-atendimento<sup>(1)</sup>. Os seus desdobramentos mais comuns são as lesões ligamentares laterais, com pelo menos um dos seus ligamentos afetados em até 80% das entorses de tornozelo<sup>(1)</sup>. Muito menos comum que as lesões ligamentares laterais, as chamadas entorses “altas” do tornozelo ou as lesões da sindesmose tíbio-fibular inferior são caracterizadas pela lesão das estruturas que conectam a tíbia distal à fíbula distal<sup>1</sup>. São eles: ligamento tíbio-fibular inferior anterior (LTFAI), ligamento tíbio-fibular inferior posterior (LFTIP), ligamento tíbio-fibular transverso inferior, ligamento interósseo e a membrana interóssea<sup>(1,2)</sup>.

Os mecanismos mais comuns que provocam as lesões da sindesmose geralmente decorrem de traumas por rotação externa do tornozelo associada rotação interna da perna, podendo ocorrer também nos traumas em eversão ou em hiper-dorsiflexão<sup>(1,2)</sup>. Estas forças provocam o cisalhamento e alargamento da pinça maleolar, lesando a articulação tíbio-fibular distal<sup>(1,2)</sup>.

Apesar de menos comuns, as lesões das sindesmose são mais mórbidas, exigindo maior tempo para reabilitação e mais tempo até retorno completo das atividades habituais e desportivas, além de frequentemente não diagnosticadas ao primeiro atendimento<sup>(1)</sup>. Para o diagnóstico destas lesões, é imprescindível a realização de um acurado exame físico. Os exames complementares de imagem surgem como ferramenta para detalhar e confirmar o diagnóstico, principalmente o exame de ressonância nuclear magnética. Assim, a ressonância aumentou a acurácia do diagnóstico das lesões da sindesmose, contribuindo para o aumento do número de lesões detectadas, no diagnóstico mais precoce e na melhor condução terapêutica, levando em consideração as características de cada paciente<sup>(1,2)</sup>.

O estudo em questão visa avaliar a prevalência de lesões da sindesmose tíbio-fibular inferior em pacientes com lesões ligamentares laterais agudas verificados no exame complementar de ressonância nuclear magnética realizado em uma clínica de diagnóstico por imagem.

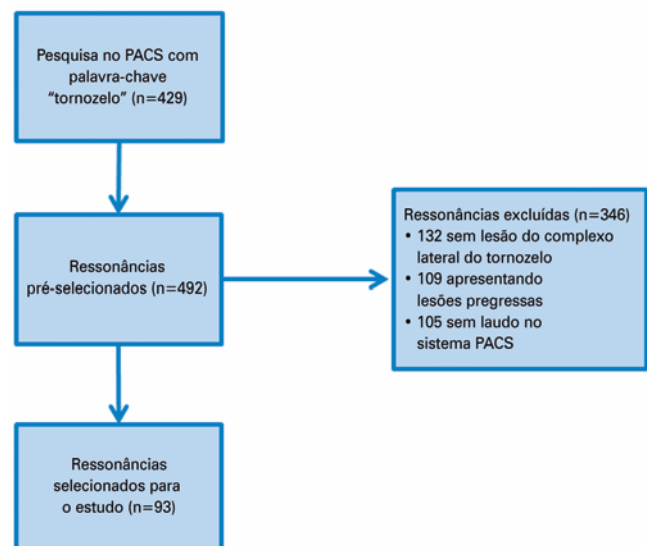
## MÉTODOS

Este trabalho obteve aprovação do Comitê de Ética em Pesquisa com registro na Plataforma Brasil sob o número do CAAE: 93879918.8.0000.5606.

Foram avaliadas as imagens e os laudos médicos de 429 ressonâncias magnéticas (RM) de tornozelo, realizadas no período de março a dezembro do ano de 2017, oriundas do banco de dados de uma clínica privada de diagnóstico por imagem.

O critério de inclusão dos exames disponíveis no sistema PACS - CareStream, utilizando a palavra-chave “tornozelo”, indicando a área do corpo escaneada durante o exame realizado.

Os critérios de exclusão foram: exames sem laudo disponível; exames sem lesões ligamentares do complexo lateral; exames de pacientes portadores de lesões antigas, cicatrizadas ou com alterações crônico-degenerativas. Foram excluídos dos resultados 105 exames que não possuíam laudo disponível no sistema PACS, além de 132 exames que traziam ausência de sinais sugestivos de lesões ligamentares do complexo lateral do tornozelo e 109 exames que exibiam lesões pregressas, cicatrizadas ou já com sinais de alterações crônico-degenerativas associados. Assim, chegou-se ao número final de 93 exames de RM compatíveis com lesões ligamentares agudas de tornozelo, baseados nos critérios de alterações de sinais magnéticos captados durante a obtenção das imagens dos estudos complementares (Figura 1).

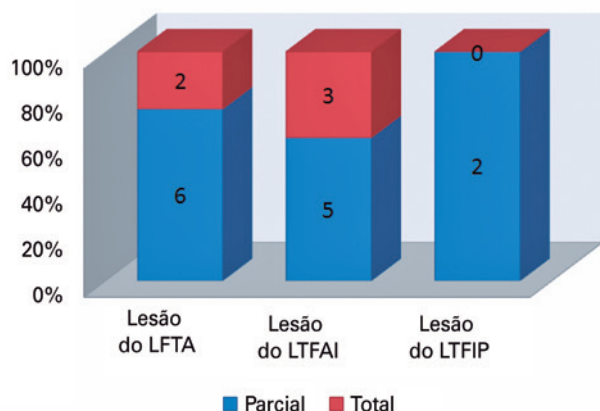


**Figura 1.** Fluxograma da seleção das ressonâncias.  
**Fonte:** Arquivo pessoal do autor.

O Protocolo de obtenção das imagens se deu da seguinte maneira: Sequência Ponderada em T1, no plano Sagital; Sequência ponderada em T2 nos planos Sagital, Axial, Coronal e Coronal Oblíquo e Sequência ponderada em DP nos planos Axial, Coronal e Coronal Oblíquo.

## RESULTADOS

Considerando as lesões ligamentares da sindesmose tíbio-fibular inferior observou-se em nossa amostra a presença desta injúria em 8 pacientes (8,6%). Em todos estes indivíduos com lesão da sindesmose foi vista uma lesão do LFTA (ligamento fibulotalar anterior) e do LTFAI (ligamento tíbio-fibular antero-inferior). A lesão mais comum nesse tipo de injúria, foi a lesão parcial do LFTA (6 casos), seguida da lesão parcial do LTFAI (5 casos) (Figura 2). Do ponto de vista terapêutico, todas as lesões observadas apresentavam-se sem alargamento da pinça maleolar e passíveis de tratamento conservador, sem necessidade de intervenção cirúrgica tanto para as lesões principais quanto para os achados adicionais.



LFTA: Ligamento fíbulo-talar anterior; LTFAI: Ligamento tíbio-fibular anterior inferior; LTFIP: Ligamento tíbio-fibular inferior posterior.

**Figura 2.** Lesões agudas da sindesmose.

**Fonte:** Elaborado pelo autor com base nos resultados de pesquisa.

Dos 93 exames de ressonância magnética avaliados, o ligamento pertencente ao complexo lateral mais comumente afetado foi o ligamento fíbulo-talar anterior (LFTA) com 91 lesões – entre parcial e total – estando presente em 97,85% das RM. Lesão parcial do LFTA foi vista em 49 pacientes (52,68%), sendo a lesão mais comum, e a lesão total do LFTA foi vista em 42 pacientes (45,16%) (Figura 2).

A lesão ligamentar combinada mais comum foi a do LFTA com o ligamento calcâneo-fibular (LCF), repetindo-se por 39 vezes (41,93%), seguida por lesão do LFTA com o ligamento talo-fibular posterior (LTFP), com 4 ocorrências (4,3%).

Foi observada ainda a presença de 01 caso de lesão isolada do LFC, sem acometimento dos demais ligamentos.

As lesões combinadas dos 03 ligamentos complexo lateral - LFTA, LFC e LTFP) estiveram presentes em apenas 02 pacientes e não tiveram associação com as lesões da sindesmose tíbio-fibular inferior.

Adicionalmente, observamos também as lesões associadas à lesão da sindesmose, além das lesões ligamentares laterais, sendo revelada uma grande variabilidade nos resultados. No que tange ao complexo ligamentar medial, foram observados 04 casos de estiramento do Deltóide. Edema ósseo em estruturas adjacentes (maléolo medial e tálus) foi visto em 3 pacientes. As fraturas também fizeram parte de tais achados adicionais, apresentando-se da seguinte forma: 01 caso de fratura de maléolo posterior, 01 de maléolo lateral, 01 fratura-avulsão da tibia (fratura de Tilaux-Chaput) e fratura ou lesão osteocondral do tálus. Edema subcutâneo e derrame articular não foram consideradas como achados adicionais pela sua inespecificidade (Tabela 1).

**Tabela 1.** Lesões associadas à lesão da sindesmose

| Lesões ligamentares                                |         |
|--|---------|
| Lesão do complexo medial – estiramento do deltóide | 4 casos |
| Lesões ósseas                                      |         |
| Edema ósseo  | 3 casos |
| Fratura de maléolo posterior                       | 1 caso  |
| Fratura de maléolo lateral                         | 1 caso  |
| Fratura-avulsão da tibia                           | 1 caso  |
| Fratura osteocondral do tálus                      | 1 caso  |

**Fonte:** Elaborado pelo autor com base nos resultados de pesquisa.

## DISCUSSÃO

As lesões na articulação do tornozelo são extremamente comuns, sendo a entorse uma das principais causas de ida ao atendimento médico<sup>(3-5)</sup>. Ocorrem cerca de 2 milhões de idas ao serviço de emergência por ano nos EUA, e dados indicam a ocorrência na proporção de 1 entorse para 10.000 pessoas diariamente no mundo<sup>(3-5)</sup>. Apesar desta alta incidência, os autores Banks et al.<sup>(6)</sup>, em 2001, Dubin et al.<sup>(7)</sup>, em 2011, Kellett<sup>(8)</sup>, em 2011 e Roemer et al.<sup>(9)</sup>, em 2014, demonstraram que apenas de 1 a 10% das entorses causam lesão no complexo articular da sindesmose<sup>(6-9)</sup>.

Em consonância com os achados da literatura, nosso trabalho corrobora com as publicações anteriores, demonstrando uma prevalência de 8,6% de lesões da sindesmose tibio-fibular inferior associada às lesões do complexo ligamentar lateral (CLL).

Foi observado ainda que o acometimento da sindesmose não esteve em maior associação às lesões ligamentares totais de cada componente ou às lesões de todos os ligamentos do CLL. Assim, as lesões ligamentares parciais foram mais associadas a lesões da sindesmose, observando-se ruptura parcial do LFTA em 75% do total de casos de lesões da sindesmose tibio-fibular inferior. Milz et al.<sup>(10)</sup> já haviam relatado que não estava clara ainda a associação das entorses da sindesmose com as entorses laterais do tornozelo.

Quanto à associação com fraturas, os artigos consultados acerca do tema deixam clara esta associação positiva entre lesão de sindesmose do tornozelo com fraturas maleolares ou bimalcolares bem como o inverso é verdadeiro, quando lesões maleolares devem levantar suspeita para lesões da sindesmose<sup>(11-15)</sup>. Hunt et al.<sup>(16)</sup> ainda descrevem como sendo incomum a ausência de fraturas em casos de lesão ligamentar completa. Nosso estudo encontrou essa associação em 25% dos casos. O mais famoso exemplo de lesões da sindesmose em associação às fraturas fibulares altas (do seu 1/3 proximal) é a lesão de *Maisonneuve*, associada a mecanismo de pronação ou supinação e rotação externas<sup>(11-13)</sup>. Um dos possíveis motivos da ausência desta lesão específica em nosso estudo deve-se ao fato de que as ressonâncias magnéticas incluídas na avaliação, segundo os critérios de inclusão terem sido apenas para avaliação da articulação do tornozelo, podendo ocultar as chamadas fraturas “altas” da fíbula ou fraturas proximais<sup>(14,15)</sup>.

No nosso estudo foi observada uma prevalência das lesões parciais do LTFAL, presente em 5 (62,5%) dos 8 pacientes que apresentaram lesões do complexo da sindesmose. Assim, para os desvios observados decorrentes das lesões evidenciadas pelo estudo, todas exibiam como melhor opção terapêutica o tratamento conservador e não intervencionista. Possivelmente, a principal causa desse padrão deve-se ao fato daqueles pacientes com lesões cirúrgicas da sindesmose terem sido acertadamente diagnosticados precocemente já no momento do primeiro atendimento, seja pela associação de fraturas desviadas concomitantes, ou pela presença de achados nos exames radiográficos convencionais, que não deixaram dúvidas quanto à melhor opção terapêutica.

Reiteramos então que as fraturas maleolares ao nível ou acima da sindesmose devem ser suspeitadas e, de rotina, examinadas e pesquisadas para sua confirmação. No

pré-operatório, o Teste de Phillings (*Squeeze Test*), através da compressão latero-lateral da perna pode confirmar a presença de lesões das sindesmose e associação de fratura da fíbula proximal<sup>(16-18)</sup>. No intraoperatório, o teste de Cotton (Translação Fibular) é imperativo, realizando-se a manobra de mobilização da fíbula com um gancho e sua positividade é confirmada observando translação anteroposterior ou movimentação anormal da fíbula em relação a tibia<sup>(16,18)</sup>

Com relação às lesões associadas, 04 pacientes (50%) apresentaram lesão associada da sindesmose e estiramento do ligamento deltoídeo. Este dado remete ao fato de que a porção profunda deste ligamento é um estabilizador secundário da sindesmose tibio-fibular inferior, portanto pode indicar lesão da sindesmose bem como pode apresentar uma injúria simultânea às lesões supracitadas, seja em eventos agudos ou crônicos<sup>(2,17,18)</sup>.

Segundo Kellet<sup>(8)</sup>, Haraguchi e Armiger<sup>(13)</sup>, Reid<sup>(19)</sup> e Lynch e Renström<sup>(20)</sup> a lesão do ligamento fíbulo-talar anterior (LFTA) é o mais comumente lesado em injúrias ao complexo ligamentar inferior do tornozelo, de forma isolada ou não<sup>(21)</sup>. Switaj et al.<sup>(15)</sup> afirmaram que a ressonância magnética tem 100% de sensibilidade e 94% de especificidade para identificação de lesão deste ligamento<sup>(15)</sup>. O presente estudo, munido então de um exame com alta capacidade diagnóstica, encontrou prevalência bastante similar às publicações previamente disponíveis, tanto na lesão mais comum, ou seja LFTA, quanto nas demais associações aqui citadas.

Dentre as limitações deste estudo, podemos citar o viés de seleção, devido à possibilidade de uma prevalência aumentada de lesões nos pacientes submetido ao estudo por ressonância magnética nuclear do tornozelo em relação aos locais sem disponibilidade para realização de tal exame. A ferramenta em questão não foi utilizada como um método de diagnóstico complementar para cada paciente. Na verdade, um banco de dados foi acessado e rastreado em busca da lesão principal deste estudo. Por outro lado, o dado também pode ter sido subestimado, tendo em vista que os pacientes com fraturas maleolares associadas a lesões da sindesmose podem ter sido submetidos ou indicados ao tratamento cirúrgico logo no momento do atendimento inicial, sem necessidade da realização do exame de RNM, ou por conta da natureza em si da lesão ou porque as radiografias convencionais já foram suficientes para tal constatação. Outra limitação associada a este estudo relaciona-se à metodologia proposta, pois trata-se de um estudo observacional transversal, com abordagem direta aos exames complementares, o que reduz a capacidade de análise epidemiológica e de variáveis de forma mais enriquecedora.

## CONCLUSÃO

O estudo baseado nas imagens de ressonância magnética não aumentou a prevalência de lesões da sindesmose em associação às lesões ligamentares agudas e manteve-se seguindo a prevalência e padrão observados em publicações anteriores. Entretanto, faz-se necessário

um estudo de caráter longitudinal prospectivo com um número maior de participantes e mais variáveis analisáveis, para que seja obtido um conhecimento mais detalhado acerca da prevalência e demais características das lesões da sindesmose tíbio-fibular inferior da articulação tibio-társica.

**Contribuição de autores:** Cada autor contribuiu individual e significativamente para o desenvolvimento deste artigo: MPS \*(<https://orcid.org/0000-0002-6076-661X>) redação do artigo, interpretou resultados do estudo, participou do processo de revisão; MVM \*(<https://orcid.org/0000-0002-7320-9628>) concebeu e planejou as atividades que levaram ao estudo, redação do artigo, interpretou resultados do estudo e aprovou a versão final; JZG \*(<https://orcid.org/0000-0001-5996-6641>) concebeu e planejou as atividades que levaram ao estudo, redação do artigo, participou do processo de revisão; MJTG \*(<https://orcid.org/0000-0003-4068-2598>) redação do artigo, interpretou resultados do estudo, participou do processo de revisão; TEMV \*(<https://orcid.org/0000-0002-9162-5908>) redação do artigo, interpretou resultados do estudo, participou do processo de revisão; CSC \*(<https://orcid.org/0000-0002-5459-716X>) Redação do artigo, participou do processo de análise e revisão das imagens de ressonância magnética e seus respectivos laudos. \*ORCID (Open Researcher and Contributor ID).

## REFERÊNCIAS

- Hunt KJ, Phisitkul P, Pirolo J, Amendola A. High Ankle Sprains and Syndesmotic Injuries in Athletes Abstract. *J Am Acad Orthop Surg*. 2015;23(11):661-73.
- Gardner MJ, Graves ML, Higgins TF, Nork SE. Technical considerations in the treatment of syndesmotic injuries associated with ankle fractures. *J Am Acad Orthop Surg*. 2015;23(8):510-8.
- Soboroff SH, Pappius EM, Komaroff AL. Benefits, risks, and costs of alternative approaches to the evaluation and treatment of severe ankle sprain. *Clin Orthop Relat Res*. 1984;(183):160-8.
- Waterman BR, Owens BD, Davey S, Zacchilli MA, Belmont PJ Jr. The epidemiology of ankle sprains in the United States. *J Bone Joint Surg Am*. 2010;92(13):2279-84.
- Gerber JP, Williams GN, Scoville CR, Arciero RA, Taylor DC. Persistent disability associated with ankle sprains: a prospective examination of an athletic population. *Foot Ankle Int*. 1998;19(10):653-60.
- Banks AS, Downey MS, Martin DE, Miller SJ. *Foot and ankle surgery*. Philadelphia: Lipincott Williams & Wilkins; 2001. p. 1898-902.
- Dubin JC, Comeau D, McClelland RI, et al. Lateral and syndesmotic ankle sprain injuries: a narrative literature review. *J Chiropr Med*. 2011; 10(3):204-19.
- Kellett JJ. The clinical features of ankle syndesmosis injuries: a general review. *Clin J Sport Med*. 2011;21(6):524-9.
- Roemer FW, Jomaah N, Niu J, Almusa E, Roger B, D'Hooghe P, Geertsema C, Tol JL, Khan K, Guermazi A. Ligamentous injuries and the risk of associated tissue damage in acute ankle sprains in athletes: a cross-sectional MRI study. *Am J Sports Med*. 2014;42(7):1549-57.
- Milz P, Milz S, Steinborn M, Mittlmeier T, Putz R, Reiser M. Lateral ankle ligaments and tibiofibular syndesmosis: 13-MHz high-frequency sonography and MRI compared in 20 patients. *Acta Orthop Scand*. 1998;69(1):51-5.
- Lauge-Hansen N. Fractures of the ankle. II. Combined experimental-surgical and experimental-roentgenologic investigations. *Arch Surg*. 1950;60(5):957-85.
- Pankovich AM. Maisonneuve fracture of the fibula. *J Bone Joint Surg Am*. 1976;58(3):337-42.
- Haraguchi N, Armiger RS. A new interpretation of the mechanism of ankle fracture. *J Bone Joint Surg Am*. 2009;91(4):821-9.
- Ebraheim NA, Weston JT, Ludwig T, et al. The association between medial malleolar fracture geometry, injury mechanism, and syndesmotic disruption. *Foot Ankle Surg*. 2014;20(4):276-80.
- Switaj PJ, Mendoza M, Kadakia AR. Acute and Chronic injuries to the syndesmosis. *Clin Sports Med*. 2015;34(4):643-77.
- Hunt KJ, George E, Harris AH, Dragoo JL. Epidemiology of syndesmosis injuries in intercollegiate football: incidence and risk factors from National Collegiate Athletic association injury surveillance system data from 2004-2005 to 2008-2009. *Clin J Sport Med*. 2013;23(4):278-82.
- Teitz CC, Harrington RM. A biochemical analysis of the squeeze test for sprains of the syndesmotic ligaments of the ankle. *Foot Ankle Int*. 1998;19(7):489-92.
- Beumer A, van Hemert WL, Swierstra BA, Jasper LE, Belkoff SM. A biomechanical evaluation of clinical stress tests for syndesmotic ankle instability. *Foot Ankle Int*. 2003;24(4):358-63.
- Reid DC. *Sports injury assessment and rehabilitation*. New York: Churchill Livingstone Inc.; 1992. p. 215-68.
- Lynch SA, Renström PA. Treatment of acute lateral ankle ligament rupture in the athlete. Conservative versus surgical treatment. *Sports Med*. 1999;27(1):61-71.
- Hollis JM, Blasler RD, Flahiff CM. Simulated lateral ankle ligamentous injury: change in ankle stability. *Am J Sports Med* 1995;23(6):672-6.