

Tumor de células gigantes extenso no pé envolvendo completamente o extensor longo do hálux: relato de caso

Extensive giant cell tumor on the foot completely wrapping the extensor hallucis longus: case report

Anderson Humberto Gomes¹, Bruno Jannotti Pádua¹, Luiz Eduardo Moreira Teixeira², Cláudio Beling Gonçalves Soares²

1. Hospital da UNIMED, Belo Horizonte, MG, Brasil.

2. Hospital Madre Teresa, Belo Horizonte, MG, Brasil.

RESUMO

Relatamos neste trabalho o caso de um paciente com uma lesão expansiva lobulada de 16,6cm, em seu maior diâmetro, encaminhado como portador de um simples “cisto sinovial” no pé mas, que na verdade, apresentava um tumor de células gigantes de bainha tendinosa ao longo do extensor longo do hálux. Entendemos que, conhecer os diagnósticos diferenciais de “cisto sinovial” no pé e tornozelo, realizando um adequado planejamento cirúrgico e utilização de exames de imagens, como a ressonância nuclear magnética, aumenta a probabilidade de sucesso no tratamento.

Nível de Evidência V; Estudos Terapêuticos; Opinião de Especialista.

Descritores: Células gigantes; Hálux; Tenossinovite; Tumor; Ressonância nuclear magnética.

ABSTRACT

In this study, we report the case of a patient with a lobulated expansile lesion of 16.6 cm in its largest diameter, who was referred as having a simple “synovial cyst” in the foot that actually was a giant cell tumor of the tendon sheath along the extensor hallucis longus. Conducting a differential diagnosis of a “synovial cyst” in the foot and ankle, performing adequate surgical planning and using imaging tests, such as nuclear magnetic resonance, increases the probability of treatment success.

Level of Evidence V; Therapeutic Studies; Expert Opinion.

Keywords: Giant cells; Hallux; Tenosynovitis; Tumor; Nuclear magnetic resonance.

Como citar esse artigo: Gomes AH, Pádua BJ, Teixeira LEM, Soares CBG. Tumor de células gigantes extenso no pé envolvendo completamente o extensor longo do hálux: relato de caso. Sci J Foot Ankle. 2018;12(4):352-5.

INTRODUÇÃO

O tumor de células gigantes de bainha de tendão (GCT-TS) corresponde a 1,6% de todos os tumores de partes moles, com predominância no sexo feminino (F:M 2:1), acometendo pacientes dos 30 aos 50 anos⁽¹⁾, sendo caracteristicamente benigno, nitidamente localizado como uma massa,

mais comumente localizado na mão e menos comum no pé e tornozelo, com uma ocorrência de 3,4% a 17% nestes dois últimos^(1,2), tendo sido relatado na literatura o envolvimento do fibular curto, flexor longo do hálux, extensor curto do hálux, extensor longo do hálux, tendão de Aquiles e tibial posterior.

Trabalho realizado no Hospital Madre Teresa, Belo Horizonte, MG, Brasil.

Correspondência: Anderson Humberto Gomes. Rua Grão Pará 648, Santa Efigênia - CEP: 30110-017, Belo Horizonte, MG, Brasil. Email: ahg2007@yahoo.com.br

Conflito de interesses: não há. **Fonte de financiamento:** próprio.

Data de Recebimento: 31/10/2018. **Data de Aceite:** 06/12/2018. **Online em:** 30/12/2018.



Copyright © 2018 SciJFootAnkle

As radiografias do pé normalmente são negativas, a ultrassonografia é pouco utilizada e a ressonância nuclear magnética, exame padrão ouro, demonstra alta sugestão diagnóstica^(3,4). O tratamento cirúrgico aberto é o mais utilizado e recomendado, embora a ressecção endoscópica para lesões menores e bem localizadas no pé esteja descrita⁽¹⁾.

O objetivo deste trabalho foi relatar o raro caso de um paciente com uma lesão extensa no dorso do pé, demonstrada pela RNM, com características de TCG-TS, acometendo todo o comprimento do extensor longo do hálux (ELH), e o desafio de ressecá-la sem causar déficit neurovascular e funcional ao paciente.

RELATO DE CASO

Este trabalho obteve aprovação do Comitê de Ética com registro na Plataforma Brasil sob o número do CAAE: 01969518.7.0000.5127.

Paciente de 35 anos, masculino, cor parda, incomodado ao utilizar calçado fechado devido a uma massa dorsal no pé direito com surgimento inicial há um ano e crescimento rápido há 3 meses. Ausência de limitação funcional, dor ou déficit neurovascular no pé acometido (Figura 1). A ressonância magnética (Figura 2) demonstrava uma lesão expansiva lobulada, com seus maiores diâmetros de 16,6 cm x 4,3 cm e a suspeita de um Tumor de Células Gigantes de bainha tendinosa (GCT-TS) ao longo de todo ELH. No presente caso foi realizada uma incisão cirúrgica curvilínea em forma de "S", de 22 cm aproximadamente, de ântero lateral proximal no tornozelo até a região da articulação metatarso falangeana do hálux direito. Dissecção dos ramos cutâneo dorsal medial e intermédio do nervo fibular profundo e da artéria dorsal do pé. Encontrado um aumento de volume envolvendo toda a bainha do ELH (Figura 3) e a presença do tecido tumoral multilobulado, pardo-amarado e macio, com características do GCT-TS, descritas previamente (Figura 4). A excisão completa da lesão foi realizada sub retináculo dos extensores no tornozelo, sem a necessidade de abertura do mesmo e sem lesar estruturas neurovasculares ou o ELH (Figura 5). Material enviado para exame anatomopatológico com diagnóstico de tumor de células gigantes tipo difuso tenossinovial (Tenossinovite vilonodular pigmentada).

A avaliação com oncologista, pós cirurgia, não revelou metástase pulmonar. Devido às altas taxas de recidiva o acompanhamento seguiu-se via ambulatorial aos nove meses de pós-operatório e com ausência de recidiva.

Paciente com boa cicatrização da ferida operatória (Figura 6) e ausência de déficit neurofuncional no pé.

DISCUSSÃO

O GCT-TS é um tumor benigno de extremidades, mais comum nos membros superiores e raro na região do pé e tornozelo⁽²⁾, embora este sítio seja o segundo mais comum⁽⁵⁾.

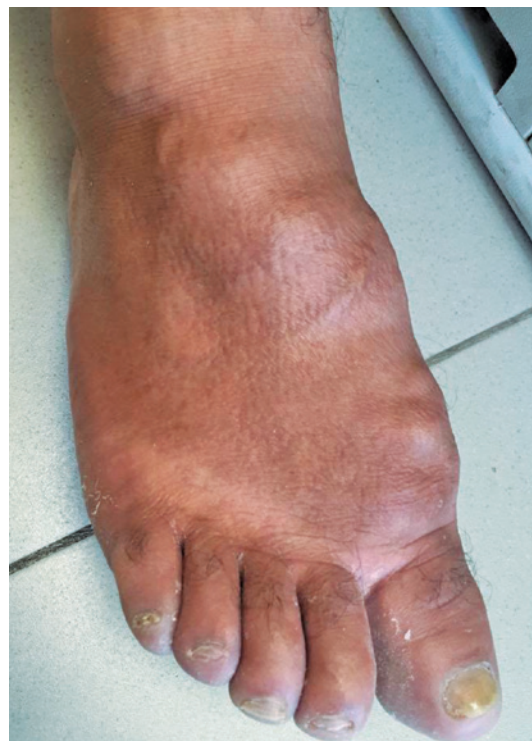

Figura 1. Imagem pré-operatória de pé direito evidenciando massa tumoral em região dorsal.

Fonte: Arquivo pessoal do autor.

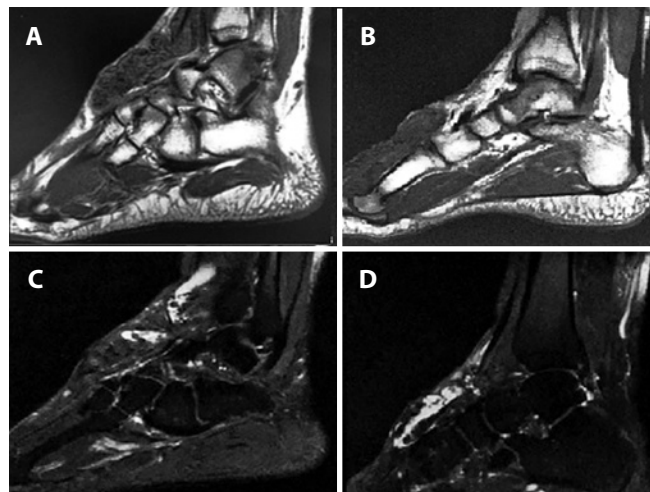


Figura 2. RNM de pé direito e corte sagital ponderada em T1 (A e B) e T2 (C e D), evidenciando lesão extensa em dorso de 16,6cm em seu maior comprimento.

Fonte: Arquivo pessoal do autor.

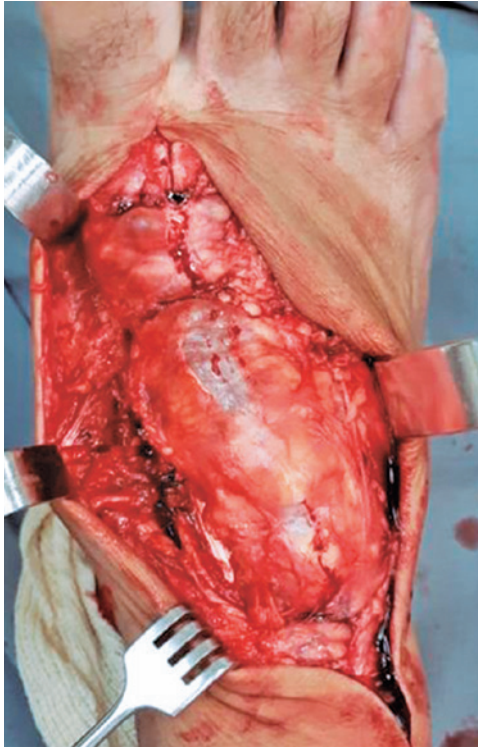


Figura 3. Imagem intraoperatória demonstrando bainha do ELH toda acometida pela massa tumoral. Lesão distal ao retináculo dos extensores estendendo-se até a falange proximal do hálux.
Fonte: Arquivo pessoal do autor.

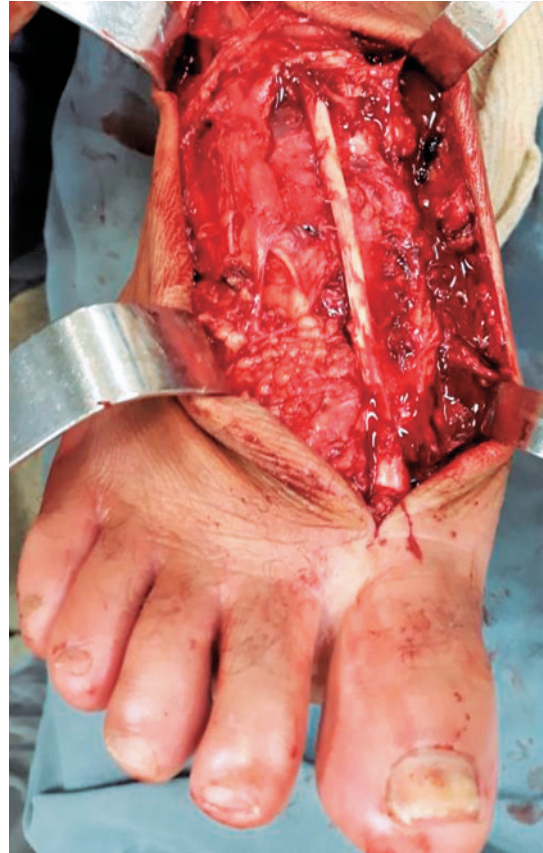


Figura 5. Imagem intraoperatória, pós-ressecção tumoral, evidenciando a preservação do retináculo dos extensores e do ELH.
Fonte: Arquivo pessoal do autor.

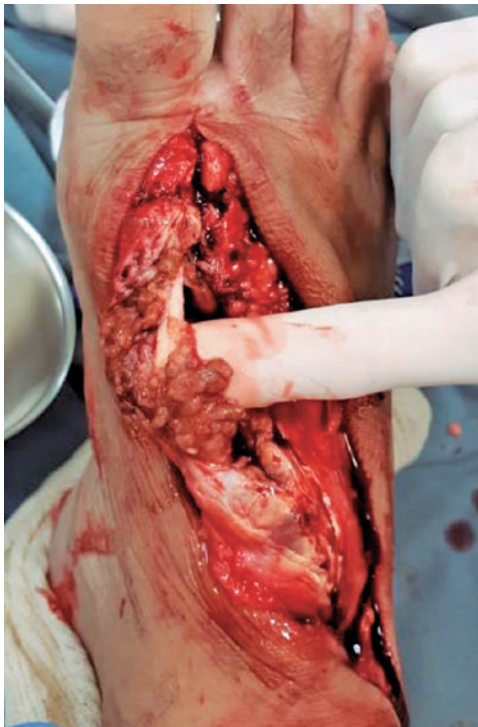

Figura 4. Imagem intraoperatória evidenciando as lesões lobuladas pigmentadas, envolvendo o ELH com características de tumor de células gigantes de bainha de tendão.
Fonte: Arquivo pessoal do autor.

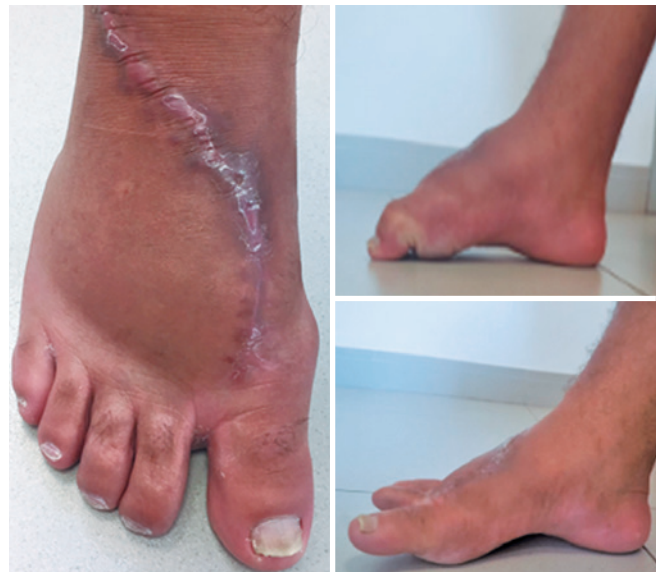

Figura 6. Imagens pós-operatória demonstrando aspecto do pé após 3 meses de cirurgia, com a função preservada do ELH e dos flexores dos dedos.
Fonte: Arquivo pessoal do autor.

Acredita-se que ocorra em duas formas distintas: difusa e localizada^(6,7), sendo esta última correspondendo a 88% dos casos presentes nas mãos e nos pés⁽⁶⁾.

O GCT-TS é o sexto tumor benigno mais comum do pé, atrás do cisto gangliônico, fibroma plantar, cisto de inclusão epidermal, lipoma e os nódulos reumatóides⁽⁸⁾. Ushijima et al encontraram 5% de GCT-TS no pé e tornozelo em 207 casos⁽⁹⁾.

Embora a etiologia dessa condição ainda não esteja bem estabelecida sabe-se que está associada a um processo inflamatório ou neoplásico, com a presença de anormalidades clonais à microscopia^(5,9). É discutível uma história prévia de trauma como fator causal da lesão^(8,9).

Os achados histológicos são de uma lesão bem diferenciada com células gigantes multinucleadas, com proliferação destrutiva de células mononucleares sinoviais-símile, podendo apresentar arquitetura vilonodular, estroma colagenizado, pigmentos de hemossiderina e células inflamatórias⁽⁹⁾.

O tumor geralmente apresenta-se como uma massa indolor, palpável, sólida, bem definida, com ou sem mobilidade, podendo causar desconforto ao deambular ou limitação dos movimentos do pé e tornozelo, dependendo do local ou proximidade com as articulações^(8,10). Somente 15% dos pacientes não apresentam o tumor palpável⁽⁸⁾.

Verificamos em T1 na RNM imagens iso ou hipointensas com contornos irregulares e com focos hipointensos em T2. Essas características são atribuídas ao efeito para-

magnético da hemossiderina e ao abundante estroma de colágeno⁽⁷⁾.

Os diagnósticos diferenciais incluem tumor desmóide, fibroma, hemangioma cavernoso, cisto gangliônico, fibrosarcoma, condroma ou tofo gotoso. Contudo, nenhuma dessas entidades contém hemossiderina⁽²⁾.

A taxa de recorrência do GCT-TS varia entre 0 e 33%^(6,9), sendo que alguns trabalhos descrevem valores superiores a 44%^(7,8). A excisão incompleta, a celularidade e a atividade mitótica do tumor bem como a presença de erosão óssea estão associados com a alta recorrência⁽⁶⁾.

O tratamento envolve a remoção completa do tumor por via aberta⁽⁴⁻⁷⁾, com visualização direta da lesão e das estruturas adjacentes. A via endoscópica^(1,9) é melhor realizada quando a lesão é bem localizada e pequena, necessitando para isso de um artroscopista experiente, a fim de que não se lese estruturas adjacentes ou remova de forma insuficiente o tumor.

Alguns autores fazem uso de terapia local adjuvante, como o uso de peróxido de hidrogênio^(7,10) ou a radioterapia⁽¹⁰⁾ para prevenir a recorrência.

CONCLUSÃO

Concluimos que o conhecimento da anatomia do pé assim como uma ressecção minuciosa das lesões extensas, com altas taxas de recidiva, como o TCG de bainha de tendão, são fundamentais para o sucesso do tratamento.

Contribuição de autores: Cada autor contribuiu individual e significativamente para o desenvolvimento deste artigo: AHG *(<https://orcid.org/0000-0002-3644-4928>) concebeu e planejou as atividades que levaram ao estudo, redação do artigo, participou no processo de revisão, aprovou a versão final; BJP*(<https://orcid.org/0000-0001-5470-8766>) redação do artigo, participou no processo de revisão; LEMT *(<https://orcid.org/0000-0003-1276-5679>) concebeu e planejou as atividades que levaram ao estudo, participou no processo de revisão, aprovou a versão final; CBGS *(<https://orcid.org/0000-0002-0772-0700>) concebeu e planejou as atividades que levaram ao estudo, participou no processo de revisão, aprovou a versão final. *ORCID (Open Researcher and Contributor ID).

REFERÊNCIAS

- Lui TH. Endoscopic resection of giant cell tumor of the extensor tendon of the foot. *Arthrosc Tech*. 2017;6(2):e303-e309.
- Ch L, TH L. Giant cell tumor of the peroneus brevis tendon sheath. *J Orthop Case Rep*. 2015;5(4):68-70.
- Alves MPT. Excisão de tumor de células gigantes de bainha de tendão com envolvimento ósseo por dupla via de acesso: relato de caso. *Rev Bras Ortop*. 2011;46(1):1000-3.
- Hochman MG, Wu JS. MR Imaging of Common Soft Tissue Masses in the Foot and Ankle. *Magn Reson Imaging Clin N Am*. 2017;25(1):159-181.
- Vargaonkar G, Singh V, Arora S, Kashyap A, Gupta V, Khanna G, Kumar R. Giant cell tumor of the tendon sheath around the foot and ankle: a report of three cases and a literature review. *J Am Podiatr Med Assoc*. 2015;105(3):249-54.
- Fraser EJ, Sullivan M, Maclean F, Nesbitt A. Tenosynovial Giant-Cell Tumors of the Foot and Ankle: A Critical Analysis Review. *JBSJ Rev*. 2017;5(1).
- Goni V, Gopinathan NR, Radotra BD, Viswanathan VK, Logithasan RK, S B. Giant cell tumour of peroneus brevis tendon sheath - a case report and review of literature. *BMJ Case Rep*. 2012 Jul 13;2012.
- Levi M, Crafton J. Rare giant cell tumor of the distal flexor digitorum longus tendon sheath and early diagnosis with use of magnetic resonance imaging. *J Am Podiatr Med Assoc*. 2017;107(4):333-6.
- Magnus MK, Fuerbringer BA, Roukis TS. Endoscopic approach for the excision of giant cell tumor of tendon sheath involving the hindfoot: a case report. *J Foot Ankle Surg*. 2018;57(6):1278-82.
- Chen Y, Yu X-C, Xu S-F, Wang B. Giant cell tumor of the tendon sheath originating from the ankle capsule: A case report and literature review. *Oncol Lett*. 2016;11(5):3461-4.