

# Cirugía de la Fascitis Plantar Crónica con Síndrome de Túnel Tarsiano Distal

Fecha de Recepción: 14/11/07 – Fecha de aprobación: 18/12/07

Cristian Ortiz M, Emilio Wagner H, Andres Keller D, Ariel Valle J.

Clínica Alemana de Santiago, Hospital Padre Hurtado. Santiago, Chile.

No existió apoyo, subvenciones, préstamo o uso de equipos o fármacos de parte de casas comerciales o laboratorios. (Estudio independiente).

## Resumen

**Introducción:** La mayoría de los pacientes con fascitis plantar responden bien al tratamiento médico, de los refractarios, la mayoría presentan clínica de atrapamiento de la primera rama del nervio plantar lateral, requiriendo cirugía específica.

**Objetivo:** Evaluar resultado de la fasciotomía plantar completa y neulolisis extensa, en este grupo de pacientes.

**Pacientes y Método:** Estudio prospectivo de pacientes con diagnóstico de fascitis plantar y Síndrome de túnel tarsiano distal, refractarios a mínimo 6 meses de tratamiento médico. Operados entre 1999 y 2005. Se analizó características demográficas, clínicas, complicaciones y tiempo de reintegro a actividad. Seguimiento con escalas Kenneth-Johnson y AOFAS.

**Resultados:** 28 pacientes. Edad promedio 54.8 años (32-78), 10 mujeres. Seguimiento 37 meses (12-72). Evolución previa de dolor 10.38 meses (6-36). AOFAS: preoperatorio 60.83 (32-85), postoperatorio 95.35 (90-100), satisfacción completa (KJ): 23 pacientes (82.14%), resto con reservas mínimas. Un paciente presentó una complicación menor. Tiempo promedio de alivio de sintomatología 5.5 meses. Reintegro laboral: 3 meses y deportivo: 6 meses.

**Conclusión:** Los pacientes con fascitis plantar crónica más síndrome del túnel tarsiano distal refractarios al tratamiento médico, se benefician de esta técnica, aunque el retorno laboral y alivio total de la síntomas es lento.

## Abstract

**Introduction:** Most patients with plantar fasciitis respond well to nonsurgical treatment. In the non-responding group, many have signs of entrapment of the first branch of the lateral plantar nerve, requiring specific surgery.

**Objective:** Evaluate outcome of complete fasciotomy plus extensive nerve release in this group.

**Method:** Prospective study of patients with diagnosis of plantar fasciitis and distal tarsal tunnel syndrome, refractory to at least 6 months of nonsurgical treatment. Operated between 1999 and 2005. We studied demographic and clinical features and complications. Follow up included Kenneth-Johnson and AOFAS scores, time to return to work and sports.

**Results:** 28 patients. 18 men. Average age 54.8 years (32-78), follow-up: 37 months (12-72). Symptoms period prior to surgery 10.38 months (6-36). AOFAS score improved from 60.83 (32-85) prior to surgery to 95.35 (90-100). Complete satisfaction (KJ) obtained in 23 patients (82.14%), rest satisfied with minor reserves. One patient had a complication (local). Mean time before returning to work: 3 months and 6 for sports. Mean relief time was 5.5 months.

**Conclusion:** Patients with plantar fasciitis and signs of nerve entrapment refractory to nonsurgical treatment, benefit from this technique. Nevertheless, return to work and total symptoms relief took long.

## PALABRAS CLAVE KEY WORD

Fascitis plantar crónica, atrapamiento nervio plantar lateral, síndrome túnel tarsiano distal, cirugía.  
Chronic plantar Fasciitis, lateral plantar nerve entrapment, distal tarsal tunnel syndrome, surgery.  
Fasciíte plantar crónica, aprisionamento do primeiro ramo do nervo plantar lateral, síndrome do túnel tarsiano distal, cirurgia.

## Resumo

**Introdução:** A maioria dos pacientes com fasciíte plantar respondem bem ao tratamento médico, dos refratários, a maioria apresenta clínica de aprisionamento do primeiro ramo do nervo plantar lateral, requerindo cirurgia específica.

**Objetivo:** Avaliar o resultado da fasciotomia plantar completa e neurolise extensa, neste grupo de pacientes.

**Pacientes e Métodos:** Estudo prospectivo de pacientes com diagnósticos de fasciíte plantar e síndrome do túnel tarsiano distal, refratários no mínimo há 6 meses de tratamento médico. Operados entre 1999 e 2005. Foram analisadas características demográficas, clínicas, complicações e tempo de reintegração à atividade. Seguimento com escalas Kenneth-Johnson e AOFAS.

**Resultados:** 28 pacientes. Idade média 54,8 anos (32-78), 10 mulheres. Seguimento 37 meses (12-72). Evolução prévia de dor 10.38 meses (6-36). AOFAS: Pré-operatório 60.83 (32-85), pós-operatório 95.35 (90-100), satisfação completa (KJ): 23 pacientes (82.14%), resto com reservas mínimas. Um

paciente apresentou uma complicação menor. Tempo médio de alívio da sintomatologia 5.5 meses.

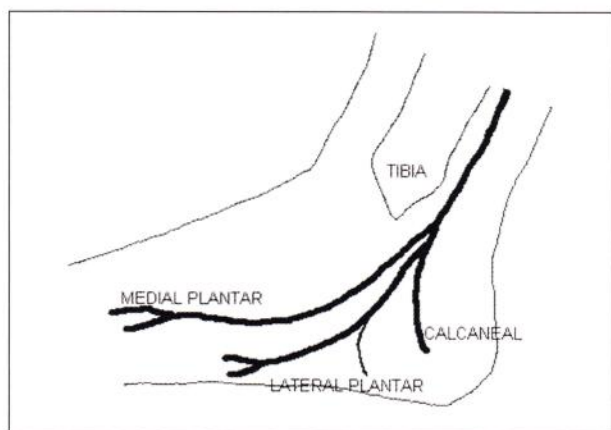
Reintegração ao trabalho: 3 meses e esportiva: 6 meses

**Conclusão:** Os pacientes com fasciíte plantar crônica mais síndrome do túnel tarsiano distal refratários ao tratamento médico, beneficiam-se desta técnica, embora o retorno ao trabalho e o alívio total dos sintomas é lento.

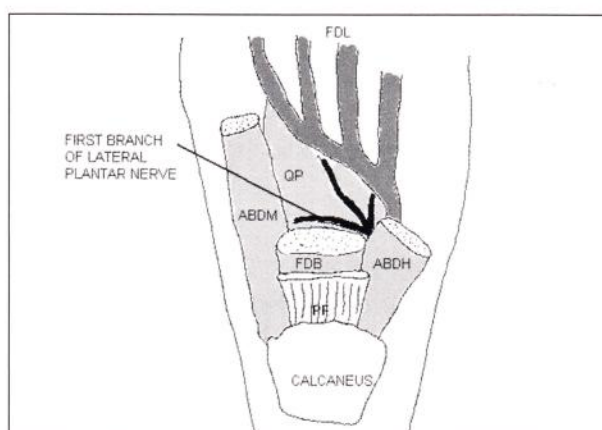
## Introducción

Aproximadamente un 10% de los pacientes con dolor plantar del talón, desarrolla dolor crónico por fascitis plantar proximal, un subgrupo de estos pacientes desarrollará dolor plantar de talón crónico e invalidante con síntomas de dolor nervioso asociado<sup>(4)</sup>, constituyéndose un tipo de Síndrome del túnel tarsiano distal.

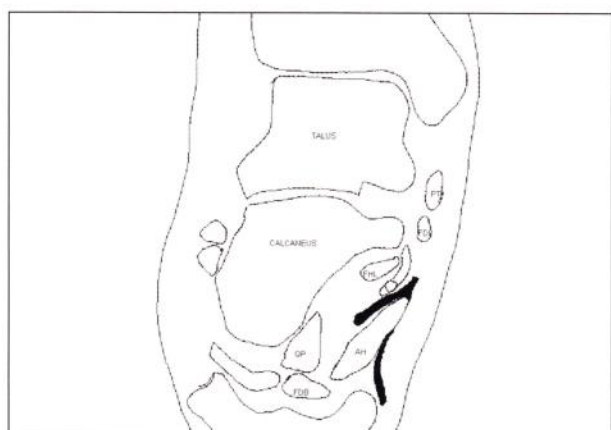
Este cuadro de dolor crónico de talón, sería causado por distintos factores dentro de los cuales destacan daño, atenuación e incompetencia de la fascia plantar y fenómenos de atrapamiento e irritación de los nervios que atraviesan esa zona.<sup>(4)</sup>



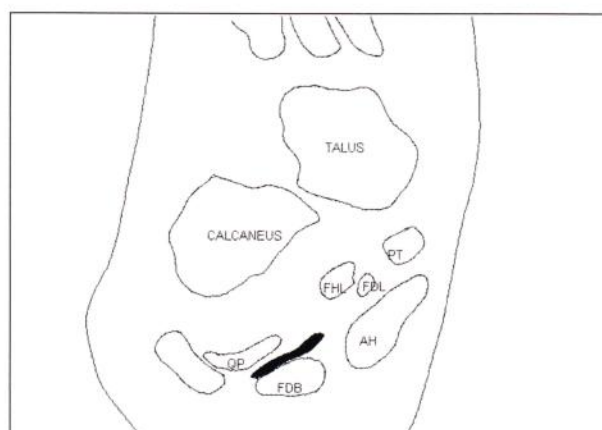
**Fig.1** | Esquemas del Nervio Tibial Posterior y sus principales ramas.



**Fig.2** | Esquemas del Nervio Tibial Posterior y sus principales ramas.



**Fig.3** | Esquema coronal.



**Fig.4** | Esquema coronal.



El síndrome del túnel tarsiano puede ser dividido en 2 grupos: Proximal (clásico) cuando hay atrapamiento del nervio tibial posterior en su paso por el túnel tarsiano y distal cuando el atrapamiento se produce distal a éste.

El cuadro clínico que combina la fascitis plantar más el atrapamiento de la primera rama del nervio plantar lateral fue inicialmente descrito por Baxter<sup>(1,2)</sup>, quien además sugirió la liberación parcial de la fascia plantar más liberación de la primera rama del nervio plantar lateral para solucionarlo, describiendo altas tasas de éxito en su población de estudio que consistía en deportistas competitivos o amateur de alto nivel. Posteriormente Gould y colaboradores<sup>(3)</sup> señalaron que este cuadro clínico puede ocurrir también en pacientes no deportistas y señala que la omisión diagnóstica puede motivar la realización de cirugías insuficientes con los consecuentes malos resultados.

Este grupo de pacientes ha sido tradicionalmente difícil de tratar y se han desarrollado múltiples técnicas quirúrgicas que intentan mejorar los resultados variables obtenidos previamente. Nosotros decidimos adoptar el esquema de manejo quirúrgico sugerido por John S. Gould.<sup>(4)</sup>

### Anatomía y fisiopatología

El nervio tibial posterior puede verse afectado a lo largo de todo su trayecto. Las causas de atrapamiento más frecuentes corresponden a lesiones que ocupan espacio, como quistes sinoviales, lipomas, sinovitis proliferativa, malformaciones vasculares etc. También puede influir la arquitectura ósea, por ejemplo, un os trigono grande o desplazado, fracturas del sustentáculo o mal alineamientos, particularmente un valgo importante del retropié. Muchas otras veces no es fácil identificar la etiología implicada. El túnel del tarso es un canal fibro óseo formado por el maleolo medial por anterior, el calcáneo y navicular por posterior. Cubriendo este túnel se encuentra el retináculo flexor, el que comienza unos 10 cm. proximal al vértice del maleolo medial.<sup>(6)</sup> El nervio tibial posterior, rama del nervio ciático, se divide en

3 ramas principales: N. calcáneo medial, N. plantar medial y N. plantar lateral.

**Figuras 1 y 2:** Esquemas del Nervio Tibial Posterior y sus principales ramas.

**Figura 3:** Esquema coronal, en color negro los trayectos de los N. Calcáneo medial (Medial y superficial a Músculo abductor del Hallux) y N. Plantar Lateral. (QP: M. Cuadrado Plantar, FDB: M. Flex. Corto de los dedos, AH: M. Abductor del Hallux, FDL: Flexor largo de los dedos).

**Figura 4:** Esquema coronal, en color negro la primera rama del N. Plantar lateral.

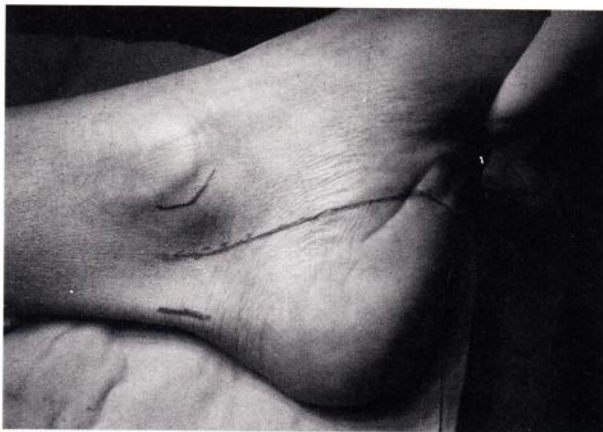
El nervio tibial posterior se divide dentro del túnel tarsiano en un 93% de los casos, el 7% restante lo hace proximal al mismo. La división de sus ramas no es constante, por ejemplo, la rama plantar medial emerge de la rama plantar lateral en un 25% de los casos.<sup>(5)</sup>

La primera rama del nervio plantar lateral es un nervio mixto sensitivo-motor. Envía ramas al periostio de la tuberosidad calcánea medial, al músculo flexor corto de los dedos y a veces al cuadrado plantar mientras viaja entre estos, y finalmente envía ramas sensitivas al músculo abductor del quinto dedo y a la piel lateral del talón.<sup>(3)</sup>

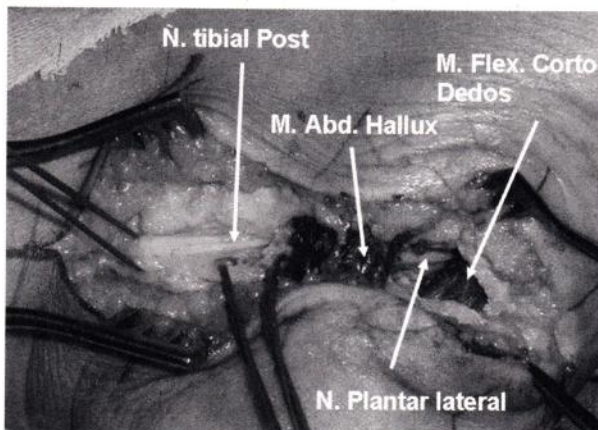
El atrapamiento del nervio plantar lateral y su primera rama ha sido asociado a dolor crónico del talón y estudios electrodiagnósticos asocian la fascitis plantar con atrapamiento de este nervio.<sup>(4)</sup>

### Cuadro Clínico

De los muchos pacientes que consultan por fascitis plantar, un pequeño porcentaje presenta síntomas de larga duración, refractarios a los tratamientos habituales, con síntomas y signos sugerentes de algún grado de atrapamiento nervioso de una o más ramas del nervio tibial posterior, configurándose un síndrome de túnel tarsiano distal.

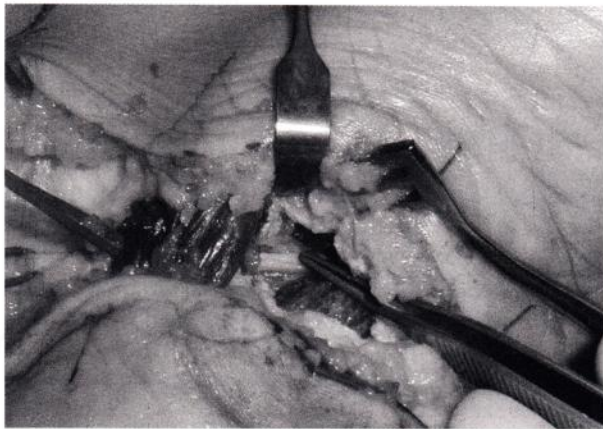


**Fig.5** | Línea de incisión cutánea.



**Fig.6** | Detalle intraoperatorio.





**Fig. 7** | Detalle intraoperatorio.

El cuadro clínico más común de fascitis plantar con síntomas de atrapamiento nervioso, es dolor difuso de la porción plantar del talón, a nivel de la inserción calcánea de la fascia plantar, a lo que se agrega dolor que se irradia en forma variable y veces vaga, a distal del punto de compresión. Según el sitio y nervio o rama implicada, el dolor se irradiará a plantar distalmente o lo que es más común, a la zona del talón debido al compromiso de la primera rama del nervio plantar lateral (ver figuras 1 a 4).

Síntomas como hormigueos y adormecimiento son habituales en estas mismas localizaciones. Es característico el dolor quemante que persiste por más de 15 minutos de reposo, especialmente después de actividad física prolongada (fenómeno de "Afterburn"). Habitualmente las molestias son de larga data (mayor a 6 ó 9 meses) y es muy común el antecedente de tratamientos fallidos por fascitis plantar.

Se ha descrito asociación de este cuadro con deportistas como corredores de largas distancias y trabajos con largos periodos de permanencia de pie, pero Gould lo describe como mucho más habitual en población no atlética<sup>(3)</sup>.

### Técnica Quirúrgica

La técnica quirúrgica utilizada por nosotros es la descrita por Benedict F. DiGiovanni, John S. Gould y Faruk S. Abuzzahab<sup>(4)</sup>. La principal característica de esta técnica es el uso de un abordaje amplio, de forma de exponer con mayor facilidad todos los posibles sitios de compresión nerviosa. Se coloca al paciente en decúbito lateral, con manguito de isquemia al muslo. Se utilizan lupas de magnificación de 2.5x, con esto se facilita el manejo cuidadoso de nervios y ramas vasculares, lo que debería disminuir la formación de cicatriz y posibles neuromas posquirúrgicos.

La incisión cutánea comienza a unos 2 cm. a proximal de la punta del maleolo medial, a medio camino entre éste y el tendón de Aquiles. Desde este punto se continúa a distal siguiendo el paquete neurovascular y cruzando el músculo abductor del hallux. Luego la incisión se continúa distalmente hacia la planta del pie, abarcando hasta aproximadamente 3/4 de su ancho.

### Figura 5: Línea de incisión cutánea.

Luego se procede a liberar los distintos sitios de posible atrapamiento nervioso de la siguiente forma:

**1- Liberación del retináculo flexor:** Sitio de atrapamiento en el Síndrome Del Túnel tarsiano clásico (proximal). Con esto se logra la visualización adecuada del paquete neurovascular, permitiendo el siguiente paso.

**2- Liberación de la fascia profunda del músculo abductor del hallux.**

**3- Liberación de la fascia plantar:** Esta se realiza en forma completa, a unos 2 cm. distal a su inserción calcánea, llegando a liberar parcialmente la fascia superficial del músculo abductor del dedo pequeño.

**4- Liberación del túnel tarsiano distal:** Se crea un plano de disección entre el músculo abductor del hallux y su fascia profunda, seccionando esta última. Con esto se debería obtener una correcta visualización de la primera rama del nervio plantar lateral, recordando que su trayecto típico, va entre los músculos flexor corto de los dedos y cuadrado plantar. Si la fascia de este último está tensa, también se la libera.

### Figuras 6 y 7: Detalle intraoperatorio.

Finalmente se suelta el manguito de isquemia, se realiza hemostasia con pinza bipolar, se irriga herida con abundante solución fisiológica y se procede al cierre. Utilizándose puntos reabsorbibles subcutáneos en la porción medial de la herida, pero no en la porción plantar de esta. El cierre de piel se realiza con puntos separados de nylon 4-0.

### Manejo Postoperatorio

Nuestro esquema de manejo es más permisivo que el originalmente descrito por Gould, se deja al paciente en carga parcial (mínima) con 2 bastones según tolerancia por 4 semanas. Control y retiro de puntos a los 14 días, en este momento se lo instruye para realizar ejercicios de rango articular de tobillo y pie. A las 4 semanas se permite uso de calzado con plantilla con soporte de arco longitudinal medial y carga progresiva. A las 6 a 8 semanas actividad física progresiva según tolerancia y se autorizan deportes como natación y bicicleta.

### Pacientes y método

En forma prospectiva, se siguió a los pacientes con diagnóstico de fascitis plantar crónica y síndrome del túnel tarsiano distal que no respondieron a por lo menos 6 meses de tratamiento médico (elongación fascia plantar, AINEs, zapatos acolchados, infiltración y ondas de choque), que fueron operados según la técnica descrita, entre junio de 1999 y agosto de 2005.

El diagnóstico fue eminentemente clínico, utilizándose imágenes (Resonancia nuclear magnética y ecografía) y electromiografía, sólo para el diagnóstico diferencial de casos dudosos. Se analizaron características demográficas y clínicas de los pacientes, evolución y complicaciones. El seguimiento fue realizado con evaluación subjetiva (Kenneth-Johnson) y con



escala AOFAS, se evaluó además, el tiempo de regreso a la actividad deportiva y laboral.

## Resultados

De los pacientes de esta muestra, ninguno era atleta o deportista profesional o amateur de alto rendimiento, 15 eran deportistas ocasionales (menos de 3 veces por semana). Ninguno era corredor habitual. 5 pies habían sido operados previamente por fascitis plantar con técnica abierta clásica, sin intentos de liberación neural.

Ningún paciente estaba "inmerso" en un ambiente de compensación laboral. El número de pacientes operados fue de 28. El promedio de edad fue de 54.8 años (32-78), 18 hombres y 10 mujeres, con un seguimiento promedio de 37 meses (12-72). El tiempo de evolución de dolor previo a la cirugía fue de 10.38 meses (6-36).

El puntaje AOFAS preoperatorio fue de 60.83 (32-85). Con un puntaje AOFAS postoperatorio de 95.35 (90-100). Al aplicar la escala subjetiva de satisfacción de Kenneth-Johnson se obtuvo satisfacción completa en el 82.14% (23 pacientes), el resto satisfecho con reservas mínimas (100% de excelentes y buenos resultados).

No se observaron complicaciones sistémicas, y solo 1 paciente presentó una complicación local (infección superficial y dehiscencia parcial de la herida, que se resolvió en menos de un mes en forma ambulatoria).

En relación a la cicatriz, llama la atención el excelente aspecto estético y funcional del segmento plantar de la cicatriz, evolucionando este segmento a una línea apenas perceptible con el pasar de los meses.

El tiempo promedio de regreso al trabajo fue de 3 meses y actividades deportivas de bajo impacto de 6 meses. El promedio de alivio de la sintomatología fue de 5.5 meses (1-12).

Los 5 pacientes que habían sido operados previamente (liberación de fascia plantar abierta clásica, sin intento de liberación nerviosa) respondieron bien al mismo manejo quirúrgico y postoperatorio, sin presentar diferencias con el resto del grupo.

Si bien es cierto sólo fue evaluado subjetivamente, no notamos desarrollo de pie plano postquirúrgico, ni se registraron quejas o molestias en este sentido.

## Conclusión

Los pacientes con fascitis plantar crónica más síndrome del túnel tarsiano distal, que no responden al tratamiento médico, se benefician con la cirugía que incluye fasciotomía plantar completa más liberación nerviosa extensa. (100% de resultados excelentes y buenos). Sin embargo, los plazos para notar este alivio de los síntomas y lograr el retorno laboral y deportivo, son largos.

En nuestra experiencia los pacientes que tenían antecedente de cirugía previa por fascitis plantar no presentaron peores resultados, siendo estos comparables al resto del grupo. Esto difiere de lo descrito por Gould<sup>(3)</sup>, creemos que esta diferencia se debe a que a nuestros pacientes se les había sometido anteriormente sólo a liberación de fascia plantar abierta, clásica, sin intento de liberación nerviosa y a que presentaban molestias importantes antes de ser sometidos a la cirugía planteada por nosotros, facilitando así, una mejoría importante de los síntomas.

## Nuestra Visión

Nuestro estudio no cuenta con controles, sin embargo al igual que DiGiovanni y Gould<sup>(3)</sup>, creemos firmemente que los pacientes con diagnóstico de fascitis plantar más síndrome del túnel tarsiano distal, responden mal al tratamiento quirúrgico clásico, ya sea abierto o endoscópico. Es por esto que quisimos evaluar los resultados de aplicar una técnica que, si bien es cierto es más agresiva, lograría liberar todos los potenciales sitios de atrapamiento nervioso. Los excelentes resultados obtenidos y la baja tasa de complicaciones presentada, nos permiten recomendar esta técnica en pacientes seleccionados.

## Referencias Bibliográficas

**1: Baxter DE, Peffer GB, Thigpen M.** Chronic heel pain: Treatment rationale. *Orthop Clin North Am.* 1989; 20:563-569.

**2: Baxter DE, Thigpen CM.** Heel pain: Operative Results. *Foot Ank.* 1984; 5:16.

**3: Benedict F, DiGiovanni, John S, Gould.** *Foot and ankle clinics.* Vol 3, number 3: 405-427, sept 1998.

**4: Benedict F, DiGiovanni, John S, Gould y Faruk S.** Abuzzahab. En *Techniques in Foot and Ankle Surgery* 2(4):254-261, 2003.

**5: Havel PE, Ebraheim NA, Clark SE, et al:** Tibial Branching in the tarsal tunnel. *Foot and ankle*9: 117-119, 1988.

**6: David B. Thordarson.** *Orthopaedic surgery essentials, foot and ankle.* Lippincott Williams Et Wilkins, capítulo 4. 2004