

# Aloinjerto Estructural Congelado no Irradiado, en Cirugías Reconstructivas de Retro y Medio pie

Fecha de Recepción: 15/11/07 – Fecha de aprobación: 11/02/08

Yáñez Aráuz, Juan Manuel. Del Vecchio, Jorge Javier. Piazza, Diego Amadeo. Amor, Ricardo Tito

Hospital Universitario Austral. Buenos Aires. Argentina.

No se recibieron apoyos en forma de subvenciones, equipos y/o fármacos.

## Resumen

**Introducción:** Existen pocos estudios que mencionen y evalúen el uso de aloinjerto estructural en las cirugías del tobillo y el pie. El propósito del presente trabajo es analizar clínica, funcional y radiológicamente, la evolución de los pacientes que fueron tratados mediante el uso de aloinjerto estructural congelado no irradiado en cirugías del retro y medio pie.

**Material y métodos:** Se analizaron 14 cirugías reconstructivas del retro pie y medio pie, entre abril del 2004 y octubre del 2006. El seguimiento promedio fue de 14 meses. Los resultados fueron evaluados mediante el score AOFAS, radiografías (consolidación del aloinjerto, preservación del eje, y presencia de colapso del aloinjerto), y presencia de complicaciones.

**Resultados:** Observamos 48 puntos promedio de incremento del score AOFAS del retro pie (11 pacientes) y 49 puntos promedio de incremento en el score AOFAS del medio pie (3 pacientes). El promedio de consolidación ósea fue de 75 días. No hubo fracturas del injerto y no se presentaron casos de pseudoartrosis.

**Conclusion:** El aloinjerto estructural congelado, no irradiado, es una buena opción para el tratamiento de defectos óseos severos, deformidades secuelas o la necesidad de rellenos cavitarios, en las cirugías reconstructivas del pie.

## Abstract

**Background:** The bone is one of the tissues most frequently transplanted. It is used to provide bone stability, cavitary filling, and to achieve bone consolidation in multiple situations such as consolidation delay and pseudoarthrosis, sequelae bone defects, tumour surgery, arthrodesis, etc. There are few studies evidencing the use of structural allograft in ankle and foot surgeries.

**Purpose:** The purpose of this study is to analyse the clinical, functional and radiological evolution of the patients who were treated with non irradiated frozen structural bone allograft.

**Methods:** We analysed 14 reconstructive surgeries of hindfoot and midfoot between April 2004 and October 2006. The mean follow up period was 14 months. The results were evaluated according to AOFAS score, X-ray (allograft consolidation, preservation of the axis, and allograft collapse), and complications.

**Results:** We observed a 48-point mean improvement of AOFAS ankle and hindfoot score (11 patients) and a 49-point mean improvement of AOFAS midfoot score (3 patients). The mean bone consolidation time was 75 days. No graft fracture and no cases of non-union were found.

**Conclusion:** This treatment is a good option when treating severe defects or when it is necessary to fill sequelae deformities. This implies less morbidity in the patient during the intra-operative period and low rate of consolidation delay and pseudoarthrosis in our series.

## PALABRAS CLAVE KEY WORD

Aloinjerto óseo. Retro pie. Medio pie. Cirugía injerto óseo estructural.  
Bone allograft. Hindfoot. Midfoot.  
Aloinjerto estructural. Retropé. Medió pé.

## Resumo

**Introdução:** Existem poucos estudos que mencionem e avaliem o uso de aloenxerto estrutural nas cirurgias do tornozelo e do pé. O propósito do presente trabalho é analisar clínica, funcional e radiologicamente, a evolução dos pacientes que foram tratados mediante o uso de aloenxerto estrutural congelado não irradiado em cirurgias do retro e mediopé.

**Material e métodos:** Foram analisadas 14 cirurgias reconstrutivas do retropé e mediopé, entre abril de 2004 e outubro de 2006. O seguimento médio foi de 14 meses. Os resultados foram avaliados mediante o score AOFAS, radiografias (consolidação do aloenxerto, preservação do eixo, e presença de colapso do aloenxerto), e presença de complicações.

**Resultados:** Observamos a média de 48 pontos de incremento do score AOFAS do retropé (11 pacientes) e a média de 49 pontos de incrementos no score AOFAS do mediopé (3 pacientes). A média de consolidação óssea foi de 75 dias. Não houve fraturas do enxerto e não se apresentaram casos de pseudartrose.

**Conclusão:** O aloenxerto estrutural congelado, não irradiado, é uma boa opção para o tratamento de defeitos ósseos severos, deformidades sequelares ou a necessidade de recheios cavitários, em cirurgias reconstrutivas do pé.

## Introducción

El hueso es uno de los tejidos mayormente transplantados.<sup>(17)</sup> Es utilizado para proveer estabilidad ósea, relleno cavitario, y lograr consolidación ósea en múltiples situaciones como retardo de consolidación y pseudoartrosis, defectos óseos secuelares, cirugía tumoral, artrodesis, etc.

En general, los injertos brindan una fuente de osteogénesis y sirven como soporte mecánico. Osteogénesis se define como la síntesis de hueso mediado por las células del injerto o células del huésped.

La osteoinducción es la agrupación de células madres mesenquimáticas del tejido circundante, que se diferencian hacia osteoblastos. La agrupación y la diferenciación de estas células están moduladas por péptidos de bajo peso molecular como glicoproteínas, proteína morfogenética y diversos factores de crecimiento.

La osteoconducción se refiere al proceso de crecimiento de capilares, tejido perivascular y células osteoprogenitoras del huésped dentro del injerto.<sup>(4,5)</sup>

**Existen cuatro tipos de injertos óseos que pueden ser transplantados:**

- 1- El autoinjerto, que es un injerto transplantado de un sitio dador a un sitio receptor del mismo individuo.
- 2- El isoinjerto, que se realiza de un individuo a otro con

idéntico patrón genético (gemelos idénticos).

3- El aloinjerto, es aquel que es transplantado de un individuo a otro con diferente patrón genético.

4- El xenoinjerto, que es el hueso transplantado de una especie a otra.<sup>(4,5)</sup>

Dentro de la cirugía de tobillo y pie, los injertos mayormente utilizados son los autoinjertos y los aloinjertos. Asimismo dentro de éstos últimos, los más utilizados en las cirugías de este segmento anatómico son el hueso molido y los pequeños fragmentos córtico-esponjosos de aloinjerto. Existen distintas formas de presentación: molido o estructurado, en sus variantes de procesamiento fresco congelado, criopreservado, liofilizado y desmineralizado.<sup>(19)</sup>

Los injertos óseos pueden ser corticales, esponjosos o córtico-esponjosos.<sup>(7)</sup> El hueso cortical y corticoesponjoso (estructural) es utilizado habitualmente en áreas de mayor demanda mecánica, ya que aporta soporte y fijación rígida.<sup>(9)</sup> Tradicionalmente, el córtico-esponjoso fue obtenido de la cresta ilíaca<sup>(17,18)</sup>, y aunque defectos del tobillo y pie fueron rellenados con este tipo de injerto, numerosas complicaciones fueron descritas en su utilización.<sup>(1,2)</sup>

Existen gran cantidad de trabajos, en donde los investigadores reportan resultados similares sustituyendo autoinjerto por aloinjerto<sup>(11,17,18,19)</sup>, pero existen pocos trabajos que documenten el uso de aloinjerto en cirugías de pierna, tobillo y pie.<sup>(11,16,20)</sup> Menos aún cuando se trata de cirugías de reconstrucción de retro y mediopie específicamente.<sup>(9,16,22)</sup>

El objetivo del presente trabajo, es analizar la evolución clínica, funcional y radiológica de los pacientes en donde se utilizó aloinjerto óseo congelado estructural no irradiado; así como evaluar la utilidad y ventajas posibles del uso de este tipo de injerto en las cirugías reconstructivas del retro y mediopie.

## Material y Método

Entre abril del 2004 y octubre del 2006 se realizaron 14 cirugías reconstructivas del retropie y del mediopie con necesidad de injerto estructural, en 14 pacientes. Ocho correspondieron al sexo femenino y seis al masculino. Del total, 3 cirugías fueron realizadas en el mediopie, y 11 en el retropie. La edad promedio de los pacientes fue de 47.4 años, con una mínima de 18 años y una máxima de 66 años. (Tabla 1) En todas ellas hubo necesidad de utilizar injerto óseo debido a déficit estructural, deformidad secuelar, o bien presencia de trauma severo con destrucción ósea. Por tal motivo, se utilizó en dichas cirugías injerto estructural (asociado o no a esponjoso), de origen cadavérico congelado no irradiado.

**El diagnóstico clínico que llevó a la intervención quirúrgica incluyó:**

- 1- tres casos de pies planos valgus,
- 2- dos casos de secuelas de fracturas de calcáneo,

Paciente	Edad	Sexo	Etiología	Seg. (m)	Cirugía-Injerto
M. R.	47	M	Pseudoartrosis de artrodesis subtalar	12	Retropie
S. M.	37	F	Pseudoartrosis de artrodesis subtalar	13	Retropie
O. V.R. (PD)*	47	F	Pie plano valgo	16	Retropie
O. V.R. (PI)*	47	F	Pie plano valgo	12	Retropie
B. G.	42	F	Artritis reumatoidea	8	Retropie
T. F.	18	F	Pie neurológico	15	Retropie
R. C.	57	M	Pie neurológico	14	Retropie
L. A.	66	F	Secuela de Fx. de Calcáneo	14	Retropie
C. B.	66	F	Pie plano valgo	13	Retropie
L. O.	63	M	Pie plano de mediopie	10	Mediopie
M. T.	44	M	Artritis cuneo-metatarsiana	21	Mediopie
T. R.	29	F	Artritis psoriásica de retropie	24	Retropie
R. A.	63	M	Fx. de escafoides	6	Mediopie
D.V.J.	38	M	Secuela de Fx. de Calcáneo	18	Retropie

\* PD: pie derecho; PI: pie izquierdo

**Tabla 1** | Pacientes evaluados. Edad. Sexo. Etiología. Cirugía. Seguimiento.

- 3- dos casos de artrodesis subastragalinas fallidas (pseudo-artrósicas),
- 4- un caso de pie varo equino supinado secuelar neurológico, debido a cirugía tumoral de rodilla ipsilateral,
- 5- un caso de artritis reumatoidea destructiva del retropie,
- 6- un caso de artritis psoriásica con pie plano valgo del retropie,
- 7- un caso de pie plano del mediopie,
- 8- una fractura conminuta del escafoides tarsiano,
- 9- y una artritis destructiva secuelar deformante cuño-metatarsiana.

Excepto el caso de fractura conminuta del escafoides tarsiano que se trató en la etapa aguda, las demás cirugías fueron realizadas en la etapa crónica de la enfermedad (etapa secuelar).

Todos los pacientes presentaron sintomatología clínica y/o alteración objetiva del examen físico en el preoperatorio, que se resume en una o varias de las siguientes condiciones: dolor en región subastragalina, impingement anterior del tobillo doloroso, impingement posterior del retropie y/o tobillo, deformidad del retropie, pérdida del arco longitudinal medial, dolor y deformidad cuño-metatarsiana del primer rayo, insuficiencia de Aquiles, trastorno de la marcha severo y pérdida de altura del calcáneo con ensanchamiento del mismo e impingement peroneo-calcáneo.

En el caso de la fractura del escafoides, la misma se acompañó de fractura del cuboides y luxofractura tarso-metatarsiana de columnas media y lateral, con la incapacidad clínica correspondiente.

En todos los casos se utilizó aloinjerto congelado (-80°C) no irradiado estructural, provisto por un mismo Banco de Tejidos que cumple patrones de recomendación internacional.

Las piezas dadoras consistieron en fragmentos cuneiformes tricorticales provenientes de cresta iliaca procesada. Todos

ellos provinieron de 8 donantes cadavéricos, de los que 6 fueron masculinos y 2 femeninos. La edad promedio de los donantes fue de 32 años, con rango entre 18 y 50 años. Es de destacar que sólo 2 dadores superaron los 40 años de edad.

#### La utilización intra-operatoria del injerto estructural se dividió en:

- 1- dos casos de injerto en osteotomías varizantes del calcáneo;
- 2- nueve casos de injerto en artrodesis modelantes de la subastragalina con o sin inclusión de la articulación medio-tarsiana; (ver ejemplo en Foto 1),
- 3- dos casos de artrodesis cuneo-metatarsiana del primer rayo, (ver ejemplo en foto 2);
- 4- y un caso de artrodesis astrágalo-cuneiformes.

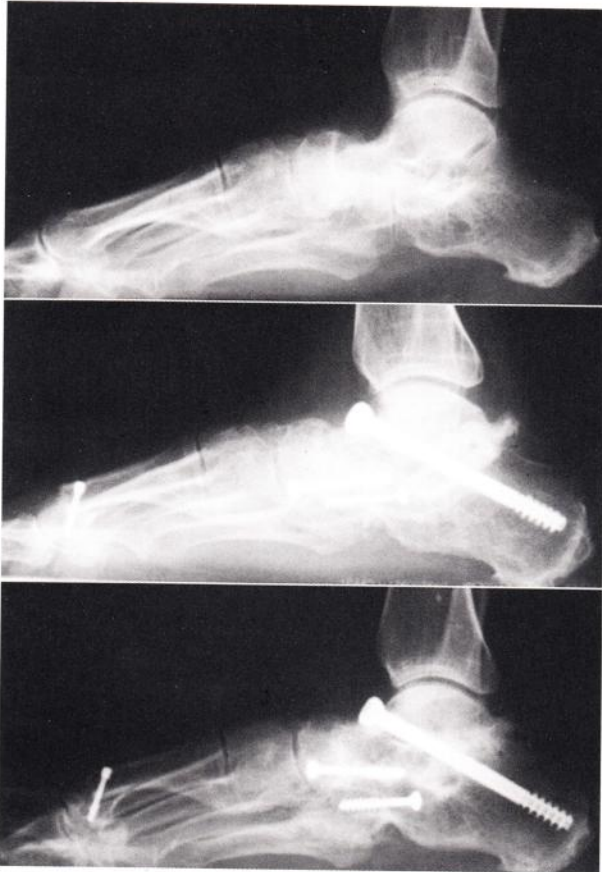El seguimiento promedio fue de 14 meses con un mínimo de 6 meses y un máximo de 24 meses.

#### Se realizó un análisis retrospectivo con seguimiento prospectivo basado en:

1- Las fichas de seguimiento con el puntaje de la American Orthopaedic Foot and Ankle Society para retropie y tobillo (Tabla 2), o para mediopie<sup>(16)</sup> (Tabla 2 bis) según el caso (AOFAS), tanto del preoperatorio como del postoperatorio alejado (mayor a 6 meses). En los casos de artrodesis el puntaje máximo a comparar fue de 94 puntos, ya que no se tomó en cuenta el movimiento subastragalino;

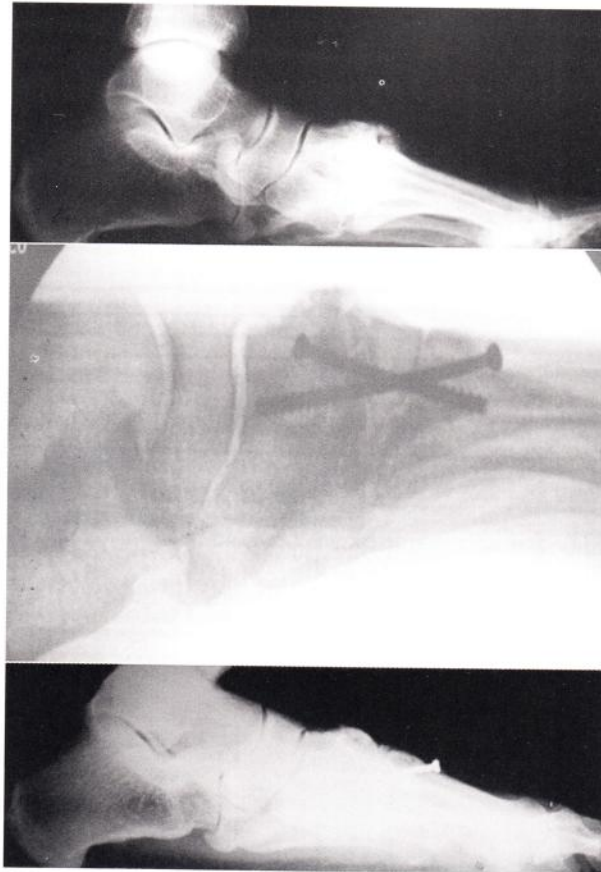2- Los datos de seguimiento clínico protocolizados en la historia clínica informatizada de nuestra Institución, con evaluación de:

- a) el tiempo de inmovilización con enyesado.
- b) el tiempo de inmovilización con Walker posterior al yeso.
- c) el tiempo en que se autorizó carga del peso corporal.
- d) la actividad social, el dolor y la presencia de trastornos en



**Fig. 1**

VR, mujer, 47 años. Artritis deformante.  
 a) Radiografía preoperatoria.  
 b) Rx. 4 meses postoperatorio.  
 c) Rx. 1 año postoperatorio.



**Fig. 2**

LO, varón, 65 años. Pie plano del mediopie.  
 a) Preoperatorio: destrucción cuneo-1er metatarsiano.  
 b) PO inmediato con cuña de injerto estructural de banco.  
 c) 1 año postoperatorio con incorporación total del injerto.

- la marcha en el preoperatorio y en el postoperatorio alejado
- e) la presencia de complicaciones como la infección y/o la dehiscencia de cicatriz.
- f) la alineación del pie en la vista posterior y medial.
- g) el movimiento articular y de la marcha.

3- Las imágenes radiológicas de frente, perfil, axial de Harris y posición de Broden, para las 6 semanas, 3 a 6 meses, y al año o más de la cirugía. Se evaluó mantenimiento de la corrección lograda, tiempo de consolidación del injerto, signos de reabsorción del mismo con pérdida de altura medida en milímetros, presencia de retardo de consolidación o pseudoartrosis, conservación del eje o colapso del aloinjerto. La evaluación radiológica fue observacional, y se basó en el análisis radiográfico de tres observadores independientes uno del otro al momento de la evaluación.

El criterio utilizado para determinar la consolidación del injerto al hueso receptor, fue la presencia de trabeculación en la unión del aloinjerto con el hueso del paciente, ya sea en las artrodesis como en las osteotomías. La misma debía encontrarse en ambas superficies de contacto del injerto.

Según los criterios de Mark Myerson <sup>(22)</sup> se consideró retardo de consolidación, cuando los signos de consolidación ósea no estuvieron presentes a más de 4 meses del postoperatorio.

### Resultados

De acuerdo a la evaluación de la escala AOFAS: (ver gráficos A y B)

- a) Sobre un total de 94 puntos como puntaje máximo para el retropie, observamos un promedio en el preoperatorio de 30.7 puntos de la escala AOFAS;
- b) Sobre un total de 100 puntos para el mediopie, observamos un promedio en la evaluación preoperatoria de 24.6 puntos de la escala AOFAS.
- c) El promedio del postoperatorio para el retropie fue de 78.7 puntos sobre 94 de la escala AOFAS para el retropie;
- d) El promedio del puntaje AOFAS para el mediopie en el postoperatorio, fue de 73.6 puntos sobre 100 posibles.
- e) Con respecto a la escala AOFAS de tobillo y retropie, donde se evaluaron 11 pacientes, se observó que la mejoría en promedio de la misma del postoperatorio alejado (mayor a 6 meses) con respecto al preoperatorio, fue de 48 puntos (sobre 94 posibles).

**Dolor: (40 puntos)**

Ninguno .....	40
Leve, ocasional .....	30
Moderado, diario .....	20
Severo, casi siempre presente .....	0

**Función: (50 puntos)**

**Limitaciones de la actividad, requerimiento de soporte**

Sin limitación, sin soporte .....	10
Sin limitación en la vida diaria, limitación en actividades recreativas, sin soporte .....	7
Limitación en la vida diaria y actividades recreativas, usa bastón .....	4
Severa limitación en la vida diaria y actividades recreativas, usa muletas, férulas o silla de ruedas .....	0

**Máxima distancia que camina (en cuadras)**

Mas de 6 cuadras .....	5
4 a 6 cuadras .....	4
1 a 3 cuadras .....	2
Menos de 1 cuadras .....	0

**Superficies sobre las que camina**

Sin dificultad en cualquier superficie .....	5
Leve dificultad en superficies irregulares, escaleras o planos inclinados .....	3
Severa dificultad en superficies irregulares, escaleras o planos inclinados .....	0

**Trastornos en la marcha**

Ninguno, leve .....	8
Moderado (notorio) .....	4
Marcado .....	0

**Movilidad sagital (flexión + extensión)**

Normal o restricción leve (30° o más) .....	8
Restricción moderada (15°-29°) .....	4
Restricción severa (menor de 15°) .....	0

**Movilidad del retropie (inversión + eversión) (no fue evaluado, ya que se trataron de artrodesis)**

Normal o restricción leve (75%-100% normal) .....	6
Restricción moderada (25%-74% normal) .....	3
Restricción severa (menor de 25% normal) .....	0

**Estabilidad de tobillo y retropie (A-P / varo-valgo)**

Estable .....	8
Definitivamente inestable .....	0

**Alineación: (10 puntos)**

Buena (Tobillo y retropie), pie plantigrado .....	10
Regular (leve deseje de tobillo-retropie), pie plantigrado, sin síntomas .....	5
Mala (severa deseje de tobillo-retropie), pie no plantigrado, sintomático .....	0

**Tabla 2** | Escala AOFAS para el tobillo y retropie. Total: 94 puntos

**Dolor: (40 puntos)**

Ninguno .....	40
Leve, ocasional .....	30
Moderado, diario .....	20
Severo, casi siempre presente .....	0

**Función: (50 puntos)**

**Limitaciones de la actividad, requerimiento de soporte**

Sin limitación, sin soporte .....	10
Sin limitación en la vida diaria, limitación en actividades recreativas, sin soporte .....	7
Limitación en la vida diaria y actividades recreativas, usa bastón .....	4
Severa limitación en la vida diaria y actividades recreativas, usa muletas, férulas o silla de ruedas .....	0

**Requerimientos de calzado**

Calzado convencional o de moda, sin plantillado .....	5
Calzado confortable, plantillado .....	3
Modificación de calzado o soporte externo (férula) .....	0

**Máxima distancia que camina (en cuadras)**

Mas de 6 cuadras .....	5
4 a 6 cuadras .....	4
1 a 3 cuadras .....	2
Menos de 1 cuadras .....	0

**Superficies sobre las que camina**

Sin dificultad en cualquier superficie .....	5
Leve dificultad en superficies irregulares, escaleras o planos inclinados .....	3
Severa dificultad en superficies irregulares, escaleras o planos inclinados .....	0

**Trastornos en la marcha**

Ninguno, leve .....	8
Moderado (notorio) .....	4
Marcado .....	0

**Alineación: (10 puntos)**

Buena (Tobillo y retropie), pie plantigrado .....	10
Regular (leve deseje de tobillo-retropie), pie plantigrado, sin síntomas .....	5
Mala (severa deseje de tobillo-retropie), pie no plantigrado, sintomático .....	0

**Tabla 2 bis** | Escala AOFAS para el mediopie. Total: 100 puntos

	Autoinjerto	Aloinjerto
Inmunogenicidad	No	Si
Osteogénesis	Si	No
Osteoconducción	Si	Esponjoso
Osteoinducción	Si	Desmineralizado
Consolidación	Rápida	Lenta
Morbilidad sitio donante	Posible	Ninguna
Cantidad	Limitada	Ilimitada
Soporte Mecánico	Si (Cortical)	Si (Cortical)
Transmisión de enfermedades	Ninguna	Posible

\*Excluyendo transplante de hueso vascularizado

**Tabla 3** | Características comparativas entre autoinjerto y aloinjerto.

f) En relación a la escala AOFAS del mediopie (3 pacientes) la mejoría promedio fue de 49 puntos (sobre 100) en el postoperatorio alejado.

El tiempo de inmovilización con enyesado promedio fue de 44.9 días (30-60).

El tiempo promedio de carga del peso corporal fue de 56 días (42-60).

El tiempo de inmovilización-protección con Walker boot post-yeso, fue de 36.2 días promedio. Se excluye un paciente que por secuela de cirugía tumoral, usó el Walker boot durante 9 meses.

El tiempo de consolidación ósea fue promedio: 75 días (49-140).

No se observaron fracturas de los injertos en ninguno de los casos.

En 9 casos no se observaron signos radiológicos de reabsorción del injerto, y en los 5 casos restantes se objetivó radiológicamente una pérdida de altura del injerto promedio de 1.1mm (0.5 a 2mm).

Se observaron como complicaciones: (ver gráfico C)

a) Un caso de infección profunda en el postoperatorio que motivó a realizar el retiro de material de osteosíntesis y del injerto de banco, a los 17 días de operado el paciente. Se trataba de un paciente oncológico con varias cirugías previas, lo que aumenta el riesgo infeccioso habitual. El cultivo bacteriológico desarrolló un *Staphylococcus aureus* meticilino sensible en el aloinjerto, y fue tratado con la toilette quirúrgica mencionada y antibioticoterapia específica. Dicho paciente finalizó realizando una anquilosis-artrodesis in situ sin necesidad de reintervención. Este caso no se incluye en la evaluación radiológica de consolidación e incorporación del injerto de banco.

b) Un caso de infección superficial tratada con antibioticoterapia correspondiente y curaciones locales.

c) Dos dehiscencias de heridas, tratadas con curaciones locales con buena evolución.

d) Un retardo de consolidación (mayor a 16 semanas).

## Discusión

Si bien se ha publicado el uso de aloinjertos en diversas localizaciones esqueléticas, existen escasos trabajos que hablen de la utilidad de los mismos en las cirugías del retro y mediopie.<sup>(7-9-18)</sup>

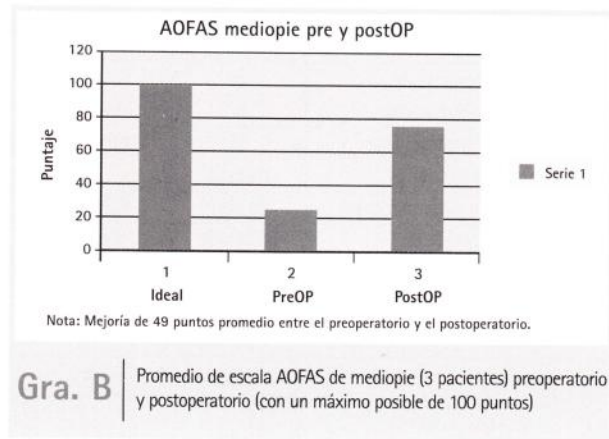
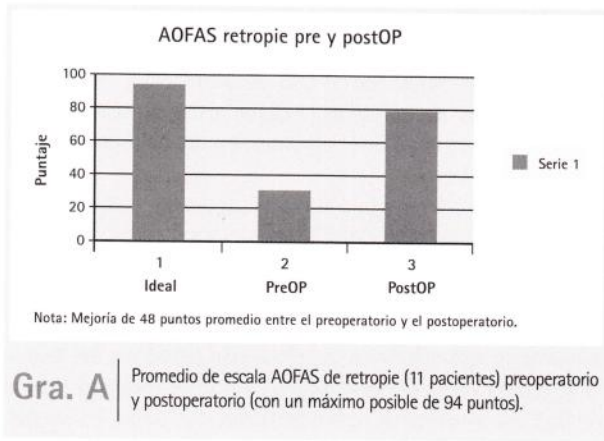
El autoinjerto transporta células vivas, provee una estructura eficiente para la reconstrucción de defectos óseos, y la incorporación en el sitio receptor es más rápida que la de los aloinjertos. Sin embargo, su uso no está libre de complicaciones y de limitaciones. Dentro de las mismas diversos autores<sup>(12,28)</sup> mencionan lo limitado en su extracción, el déficit del tallado exacto según necesidad, el mayor tiempo quirúrgico y la morbilidad agregada en el paciente (sangrado, dolor, lesión nerviosa, etc.). En la tabla 3 se muestran algunas características comparativas entre el auto y el aloinjerto<sup>(7)</sup>.

Evans<sup>(10)</sup> realizó un estudio mecánico de las características y propiedades del hueso cadavérico, concluyendo que los huesos de donante cadavérico de especímenes dentro del grupo etario de 20 a 40 años, presentaban conservación del 100% de las propiedades físicas de resistencia a compresión, a fuerzas de inclinación y a fuerzas de torsión respecto del hueso normal, así como conservaban casi el 100% de su propiedad tensil. En el estudio presentado, se utilizaron injertos cadavéricos de donantes con un promedio de 32 años de edad, lo que brindó al receptor buena estructura de sostén y resistencia.

Triantafyllou y cols.<sup>(27)</sup> estudiaron las características de los sistemas de esterilización de los injertos, y concluyeron que el hueso que es irradiado presenta alteraciones significativas en las propiedades biomecánicas del injerto, como es la disminución del 50 al 75% en la resistencia a la compresión axial y fuerza tensional. En el presente estudio se utilizó hueso congelado no irradiado dado la alteración que provoca la radiación en el mismo. Esto podría ser un factor relevante, en relación a la ausencia de fracturas observadas en nuestra serie.

Según Pelker<sup>(24)</sup> la conservación del injerto mediante liofilización, altera notablemente las propiedades biomecánicas del hueso, presentando un descenso del 39% en su resistencia torsional, y un 55% en su resistencia a la flexión. En la serie presentada, no se han utilizado injertos liofilizados, sino frescos congelados.

Pelker y cols.<sup>(23)</sup> mencionan que la incorporación del injerto y su consolidación, dependen de varios factores como son: la respuesta inmune del paciente, las técnicas de conservación del injerto, la técnica de esterilización utilizada, y las propiedades mecánicas del hueso dador entre otros. En general se puede decir que todos los injertos (sean éstos auto o aloinjertos) presentan cinco etapas en su consolidación: inflamación, revascularización, osteoinducción, osteoconducción y remodelación.<sup>(8)</sup> En el caso de los aloinjertos, éstos muestran una exagerada fase inflamatoria con una pobre o nula etapa osteoinductiva.<sup>(16)</sup> Este fenómeno inmunológico entre el injerto y el huésped, sería la principal razón por la que el aloinjerto es más lento en su incorporación,



con respecto al autoinjerto.<sup>(3)</sup> Creemos que esta razón, es la que fundamenta el tiempo mayor de consolidación observado en nuestro análisis.

Si bien según lo expresado y coincidiendo con Murphey y cols.<sup>(21)</sup>, el tiempo de consolidación del aloinjerto es mayor que con el uso del autoinjerto, en la serie analizada en el presente trabajo, dicho tiempo, aún siendo mayor que el tiempo de consolidación de los injertos autólogos, fue menor que el referido por otros autores.<sup>(22)</sup> Esto podría deberse a la utilización de injertos con otras técnicas de conservación y de esterilización, como por ejemplo injertos liofilizados, y/o injertos irradiados.

Según un estudio realizado por Goldberg y cols.<sup>(13,15)</sup>, los autores sugieren que las pruebas de histocompatibilidad entre el receptor y el hueso donante, podrían determinar un mayor éxito en la utilización y resultados de los aloinjertos. En nuestro estudio, no se realizaron pruebas de histocompatibilidad entre el hueso donante y el huésped.

Los aloinjertos corticales se mantienen más frágiles respecto a los autoinjertos, durante aproximadamente 6 meses luego del transplante, por lo que deben ser protegidos por más tiempo, para evitar la fractura o falla del mismo. Sin embargo, los aloinjertos frescos corticales que son estabilizados bajo compresión, pueden presentar osteoinducción y osteoconducción, aún en presencia de una respuesta inmune.<sup>(14)</sup>

Esto determina menor riesgo de falla y al año presentan propiedades mecánicas y estructurales similares a los autoinjertos. En el presente trabajo, se utilizaron en todos los casos aloinjertos estructurales frescos congelados bajo compresión en zona receptora, y con osteosíntesis compresiva. Esto pudo determinar la baja incidencia de retardo de consolidación y la no presencia de pseudoartrosis ni fracturas de los mismos.

Con respecto al índice de pseudoartrosis con el uso de los aloinjertos estructurales, distintos trabajos<sup>(1,6)</sup> han reportado que el mismo no es significativamente mayor al del uso de injertos estructurales autólogos. En la serie presentada, no

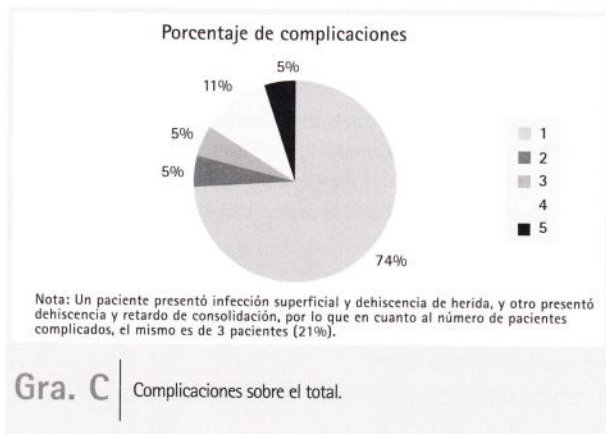
observamos en ningún caso presencia de pseudoartrosis. En cuanto a las complicaciones, Tomford y cols.<sup>(26)</sup> reportan que el índice de transmisión de enfermedades es muy bajo.

En su estudio de 303 casos, solo uno presentó enfermedad vinculable al injerto. Un estudio más reciente<sup>(25)</sup>, menciona según informe oficial de EEUU, que la posibilidad de transmisión de enfermedades infecciosas virales registrada fue de 1 / 8.000.000. En nuestra serie, no observamos presencia de enfermedades vinculables en forma directa al aloinjerto.

### Conclusiones

Existen ventajas directas observadas en la utilización de el aloinjerto estructural congelado no irradiado:

- 1- Disponibilidad de diferentes tamaños de acuerdo al caso a resolver.
- 2- Disponibilidad de cantidad de injerto de ser necesario (más de una cuña).
- 3- Posibilidad de tallado exacto del injerto a utilizar, de acuerdo al sitio receptor.
- 4- Menor tiempo quirúrgico, con consiguiente menor sangrado y menor tiempo anestésico.
- 5- No morbilidad en sitios dadores del paciente, evitando posibles complicaciones intra y postoperatorias, y discomfort en el postoperatorio.



6- Al no ser irradiado, presenta conservación de propiedades biomecánicas, lo que permitiría una mejor función estructural y mayor índice de consolidación que los que presentan otro tipo de procesamiento y de esterilización.

Como principal desventaja encontrada en el estudio, es que el tiempo de consolidación e integración del aloinjerto es mayor que el del injerto autólogo.

No se han observado complicaciones relacionadas en forma directa con el uso del mismo, como lo es la transmisión de enfermedades. Por lo expresado, creemos que el uso de injerto estructural

cadavérico congelado no irradiado, es una buena opción en el tratamiento de defectos severos o necesidad de relleno en deformidades secuelas, con asociación de menor morbilidad del paciente en el intraoperatorio y bajo índice de retardo de consolidación y pseudoartrosis en nuestra serie.

Agradecemos al Dr. Walter Parizzia, coordinador del banco de tejidos óseos del Hospital Universitario Austral, por la preparación de los injertos estructurados utilizados en el presente trabajo, y al Dr. Facundo Bilbao por el aporte y colaboración durante las intervenciones quirúrgicas.

## Referencias Bibliográficas

- 1- Arrington ED, Smith WJ, Chambers HG, Bucknell AL, Davino NA. Complications of iliac crest bone graft harvesting. *Clin Orthop Relat Res.* 1996 Aug;(329): 300-9.
- 2- Banwart JC, Asher A, Hassanein RS. Iliac crest bone graft harvest donor site morbidity. A statistical evaluation. *Spine.* 1995 May 1;20(9):1055-60.
- 3- Burchardt H. The biology of bone graft repair. *Clin. Orthop.* 1983; 174:28-42
- 4- Burwell RC. Studies on the transplantation of bone. The fresh composite homo-autograft of cancellous bone. An analysis of factors leading to osteogenesis in marrow transplants and in marrow containing bone grafts. *J Bone Joint Surg.* 1964; 46B: 110-127
- 5- Burwell RC. The fate of bone grafts. Ch.4. In *Recent Advances in Orthopaedics*, p115, edited by A. G. Apley. Churchill Livingstone, London; 1969
- 6- Carlson JR, Simmons BP. Wrist arthrodesis after failed wrist implant arthroplasty. *J Hand Surg (Am).* 1998; 23:893-8
- 7- Catanzariti A, Karlock L. The application of allograft bone in foot and ankle surgery. *J Foot Ankle Surg.* 1996 Sep-Oct;35(5): 440-51. Review.
- 8- Coventry MB, Tapper EM. Pelvic instability.
- 9- Easley ME, Trnka HJ, Schon LC, Myerson MS. Isolated subtalar arthrodesis. *J Bone Joint Surg Am.* 2000 May;82(5):613-24.
- 10- Evans FG. *Mechanical Properties of Bone.* Springfield, IL, Charles C Thomas, 1973.
- 11- Flemister AS Jr, Infante AF, Sanders RW, Walling AK. Subtalar arthrodesis for complications of intra-articular calcaneal fractures. *Foot Ankle Int.* 2000 May;21(5):392-9.
- 12- Fowler BL, Dall BE, Rowe DE. Complications associated with harvesting autogenous iliac bone graft. *Am J Orthop.* 1995 Dec;24(12):895-903. Review.
- 13- Goldberg VM, Stevenson S. Biology of bone and cartilage allograft. Ch. 1. In "Allograft in Orthopaedic Practice", pp.1-12 edited by A. Czitrom and A Gross. Williams & Wilkins. Baltimore. 1992
- 14- Goldberg VM, Stevenson S. Natural History of Autografts and Allografts. *Clin. Orthop.* 1987; 225:7-16
- 15- Goldberg VM, Powell A, Shaffer JW, Zika J, Bos GD and Heiple KG. Bone grafting: Role of histocompatibility in transplantation. *J. Orthop. Res.* 1985; 3:389
- 16- Kitaoka HB, Alexander IJ, Adelaar RS, Nunley JA, Myerson MS, Sanders M. Clinical rating systems for the ankle-hindfoot, midfoot, hallux, and lesser toes. *Foot Ankle Int.* 1994 Jul;15(7):349-53.
- 17- Lane JM, Sandhu HS. Current approaches to experimental bone grafting. *Orthop Clin North Am.* 1987 Apr;18(2):213-25.
- 18- McGarvey WC, Braly WG. Bone graft in hindfoot arthrodesis: allograft vs autograft. *Orthopedics.* 1996 May;19(5):389-94
- 19- Michelson JD, Curl LA. Use of demineralized bone matrix in hindfoot arthrodesis. *Clin Orthop Relat Res.* 1996 Apr;(325):203-8. Review.
- 20- Mosca VS. Calcaneal lengthening for valgus deformity of the hindfoot. Results in children who had severe, symptomatic flatfoot and skewfoot. *J Bone Joint Surg Am.* 1995 Apr;77(4):500-12.
- 21- Murphy MD, Sartoris D, Branch JM. Radiographic assessment of bone grafts. In: Habal MB, Reddi AH, editors. *Bone grafts and bone substitutes.* Philadelphia: Saunders; 1992. p 9-36
- 22- Myerson MS, Neufeld SK, Uribe J. Fresh-frozen structural allografts in the foot and ankle. *J Bone Joint Surg Am.* 2005 Jan;87(1):113-20.
- 23- Pelker RR, McKay J, Panjabi MM et al. Biomechanical evaluation of allograft incorporation. *Trans Ortop Res Soc.* 1986; 11: 272
- 24- Pelker R. Biomechanical properties of bone allograft. *Clin Orthop. Relat Res.* 1993, 174:54-57
- 25- Tom A. Soft tissue allograft for knee reconstruction in sport medicine. *Clin Orthop. Relat Res.* 2002; 402:135-152
- 26- Tomford WW, Starkweather RJ, Godman MH. A study of the clinical incidence of infection in the use of banked allograft bone. *J Bone Joint Surg Am.* 1981; 63: 244-8
- 27- Triantafyllou N, Sotioropoulos E, Triantafyllou J. The mechanical properties of lyophilized and irradiated bone graft. *Acta Ortoph. Belg.* 1975; 41:35-44
- 28- Younger EM, Chapman MW. Morbidity at bone graft donor sites. *J Orthop Trauma.* 1989; 3:192-5