

Hallux Varus Postquirúrgico.

Burgos José.

Yearson Diego.

EPTP. Equipo de Pierna, Tobillo y Pie. Buenos Aires – Argentina.

Fecha de Recepción: 11/11/2008 – Fecha de aprobación: 18/02/2009

Resumen

Introducción: El hallux varus post-quirúrgico (HVPQ) es una complicación de baja frecuencia en la cirugía correctiva del hallux valgus. Retrospectivamente, se analizó sobre esta patología, la conducta del Equipo de Pierna, Tobillo y Pie de Buenos Aires (EPTP) en los últimos diez años. Surge una clasificación clínico-radiográfica basada en los resultados obtenidos, que intenta ajustar para cada tipo de lesión el tratamiento quirúrgico más apropiado.

Material y métodos: Trece pacientes fueron evaluados de la cirugía de rescate de HVPQ, operados entre octubre de 1998 y abril del 2006, el tiempo promedio de seguimiento fue de 54,38 meses. La artroplastía y la artrodesis fueron los procedimientos utilizados y evaluados.

Resultados: El promedio de puntuación de la escala AOFAS, post-quirúrgico, fue de 82,23 puntos. En el 37,5% de las artroplastías (3/8) se consiguió llevar el hallux entre 0° y 6° de valgo. El 100% de las artrodesis consolidaron y en buena posición. Cinco de los trece pacientes quedaron con una opinión regular del resultado; el resto, conforme estéticamente.

Conclusión: Consideramos la artrodesis del hallux, el procedimiento de elección en la cirugía de rescate del HVPQ, por ser un procedimiento confiable, definitivo y estéticamente positivo para el paciente.

Summary

Introduction: Post-surgical hallux varus is a low-frequency complication that occurs in the corrective surgery of hallux valgus. Retrospectively, the work of EPTP (Equipo de Pierna, Tobillo, y Pie) [Leg, Ankle and Foot Team] in Buenos Aires has been analyzed during the past ten years regarding this pathology. A clinical-radiographic classification came up based on the obtained results and through it the team attempts to apply the most adequate surgical treatment for each kind of lesion.

Material and methods: Thirteen patients who underwent the post-surgical hallux varus salvage surgery between October 1998 and April 2006 were evaluated, and the average monitoring period of time was 54.38 months. The procedures used and evaluated were arthroplasty and arthrodesis.

Results: The post-surgical average punctuation in the AOFAS scale was 82.23. It was possible to locate the hallux between 0° and 6° of valgus in the 37.5% of the arthroplasty procedures (3/8). The total number of arthrodesis procedures strengthened in a good position. Five of the thirteen patients had a regular opinion of the result; the rest was aesthetically satisfied.

Conclusion: We consider the hallux arthrodesis the most preferable procedure in salvage surgery of post-surgical hallux varus since it is a reliable, permanent and aesthetically positive procedure for the patient.

PALABRAS CLAVE KEY WORD

Hallux varus post-quirúrgico, artrodesis metatarso-falángica.
Post-surgical hallux varus, arthrodesis metatarsophalangeal.
Hallux varus pós-cirúrgico, artrodeses do hallux.

Resumo

Introdução: O hallux varus pós-cirúrgico (HVPO) é uma complicação de baixa frequência na cirurgia corretiva do hallux valgus. Retrospectivamente foi analisada acerca desta patologia, a conduta da Equipe de Perna, Tornozelo e Pé de Buenos Aires (EPTP) nos últimos dez anos. Surge uma classificação clínico-radiográfica baseada nos resultados obtidos que tenta ajustar o tratamento mais apropriado para cada tipo de lesão.

Material e Métodos: Treze pacientes foram avaliados da cirurgia de resgate de HVPO, operados entre outubro de 1998 e abril de 2006. O tempo médio de seguimento foi de 54,38 meses.

Resultados: A média de pontuação da escala AOFAS, pós-cirúrgico, foi de 82,23 pontos. Em 37,5% das artroplastias (3/8) conseguiu-se levar o hallux entre 0° e 6° de valgo. 100% das artrodeses foram consolidadas em boa posição. Cinco dos treze pacientes tiveram uma opinião regular sobre o resultado; o resto, ficou conforme esteticamente.

Conclusão: Consideramos a artrodese do hallux, o procedimento a ser escolhido na cirurgia de resgate do HVPO, por ser um procedimento confiável, definitivo e esteticamente positivo para o paciente.

Introducción

El hallux varus post-quirúrgico (HVPO) es una complicación de la cirugía correctiva del hallux valgus. La incidencia oscila entre el 2% y el 13% según los diferentes trabajos.^(1,2,7,8)

El HVPO se define radiológicamente por un ángulo negativo en el plano axial de la articulación metatarsofalángica y clínicamente por abducción (desviación medial) del hallux con respecto al primer metatarsiano.

Esta complicación es consecuencia del desequilibrio estático y/o dinámico, en las estructuras que forman y estabilizan la

primera articulación metatarsofalángica. Las osteotomías del primer rayo juegan un papel fundamental en la génesis de esta patología, al permitir la hipercorrección del ángulo intermetatarsiano.^(1, 2, 9, 11, 15)

Hansen⁽¹²⁾, con el procedimiento de Mc. Bride⁽⁶⁾, ha publicado el mayor porcentaje de esta complicación en comparación con otras técnicas. Esto se debe a que la exostectomía, la liberación del tendón aductor, la capsulotomía lateral y la sesamoidectomía, generan una tracción, sin oposición del abductor del hallux, que lleva el dedo al varo.

El tratamiento incruento está indicado en las deformidades leves y reductibles- reconocidas dentro de la 4ta. a la 6ta. semana post-operatoria. Este consiste en vendar el hallux en 15° de valgo durante tres meses.⁽¹¹⁾

Skalley y col.⁽¹³⁾ señalan que en 54 pacientes tratados en forma incruenta, sólo 12 (22%) de ellos tuvieron corrección de la deformidad.

La molestia del dedo gordo del pie que choca por dentro con el calzado, es el motivo de consulta más frecuente, le sigue la deformidad estética y por último el dolor.⁽¹³⁾

Objetivos

- 1) Realizar una clasificación clínico-radiológica del HVPO.
- 2) Proponer un protocolo terapéutico basado en esta clasificación.
- 3) Evaluar los resultados post-quirúrgicos.

Material y Método

Se revisaron las historias clínicas pertenecientes al archivo del Equipo de Pierna, Tobillo y Pie de Buenos Aires (EPTP- Bs. As.) con diagnóstico de hallux varus post-quirúrgicos, que recibieron, algún tratamiento quirúrgico posterior. El período de estudio abarca desde octubre de 1998 hasta abril de 2006.

Durante este período se operaron 15 pacientes de los cuales

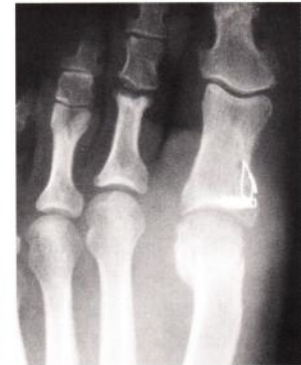
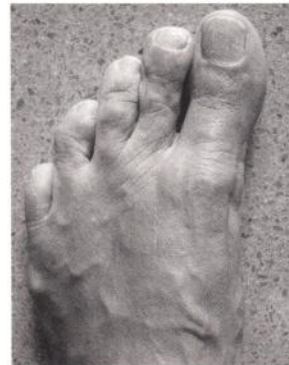
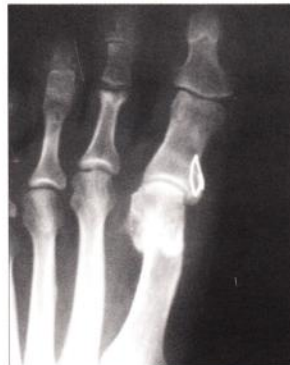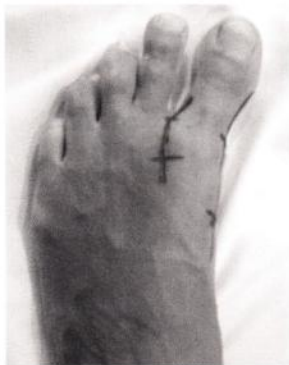Fig.1a |

Fig.1b |

Fig.2a |

Fig.2b |

Regular resultado obtenido luego de la hemitransferencia del extensor largo del hallux a 18 meses de evolución.

dos fueron excluidos del presente trabajo por falta de localización y seguimiento.

Se incluyeron 13 pacientes (13 pies) de los cuales 12 fueron mujeres. La edad promedio fue de 52,15 años, con extremos de 21 y 75 años. El pie izquierdo estuvo afectado en 7 casos. La evaluación clínico-radiológica tuvo un seguimiento de 54,38 meses de promedio (rango de 18 a 95 meses).

El criterio de inclusión fueron los hallux varus secuela de una cirugía intempestiva de corrección del hallux valgus con tratamiento quirúrgico posterior.

Se clasificaron los pacientes en dos grupos clínicos.

- 1- Reductible (Grupo "I").
- 2- No Reductible (Grupo "II").

Cada grupo clínico se subdividió, radiológicamente, en aquellos; Sin Artrosis (Subgrupo "a"), Con Artrosis (Subgrupo "b") y Con Pérdida Osea (Subgrupo "c"). Se describe el tratamiento quirúrgico realizado (tabla 1), según el grupo clínico-radiológico del HVPQ, al momento de la consulta.

Así entonces queda:

- a) Grupo Ia. Se realizó liberación de cápsula medial. (Un paciente)
- b) Grupo IIa. Se realizó E.H.L + Plicatura. Lat. (Siete pacientes)
- c) Grupo IIb. Se realizó Artrodesis Metatarsofalángica de Hallux. (Tres pacientes).
- d) Grupo IIc: Se realizó Artrodesis Metatarsofalángica de Hallux. (Dos pacientes). (Tabla 1)

Técnica Quirúrgica

De los 13 pacientes, en uno se realizó liberación de la cápsula medial; en siete, la técnica de Johnson and Spiegl, con una modificación: en vez de utilizar todo el extensor largo del hallux y artrodesar la articulación interfalángica, se realizó la transfe-

Eptp	Clínica	Radiología	Tratamiento
Articular MTFH	I Reductible	a- sin artrosis	Liberación cápsula medial
		b- con artrosis	Artrodesis Metatarsofalángica del hallux
		c- perdida ósea	Artrodesis Metatarsofalángica del hallux
	II No reductible	a- sin artrosis	T. Johnson and Spiegl + plicatura lateral
		b- con artrosis	Artrodesis Metatarsofalángica del hallux
		c- perdida ósea	Artrodesis Metatarsofalángica del hallux

Tabla.1 |

rencia con la mitad lateral de dicho tendón, fijado en la base de la falange proximal, previo paso por debajo del ligamento intermetatarsiano; más la osteotomía distal del primer rayo, con desplazamiento hacia medial (osteotomía en V con desplazamiento invertido), y liberación de la plicatura cápsular. Figuras 1A y 1B - 2A y 2B.

Cinco pacientes fueron tratados con artrodesis; cuatro de ellos con dos tornillos canulados de 3mm de diámetro y uno, el más antiguo del trabajo (caso 13), con dos clavijas cruzadas de Kirschner de 2mm de diámetro. Figuras 3A y 3B - 4A y 4B.

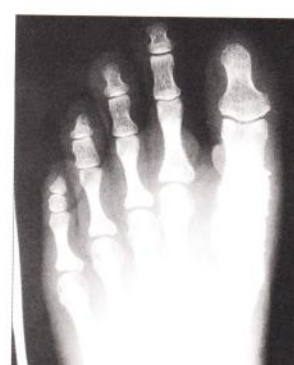
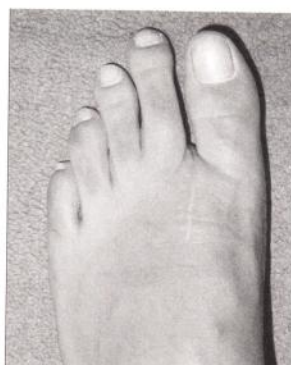
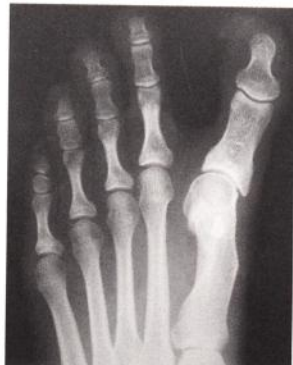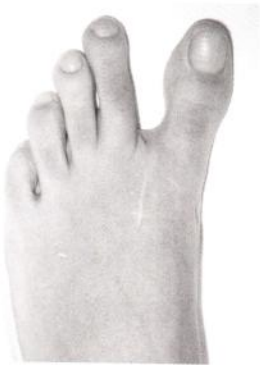Fig.3a |

Fig.3b |

Fig.4a |

Fig.4b |

Técnica utilizada para la artrodesis metatarsofalángica del hallux.

Resultados

Los resultados posquirúrgicos se evaluaron teniendo en cuenta los siguientes ítems:

a. Puntuación de la AOFAS⁽⁶⁾ (American Orthopedic Foot and Ankle Society).

b. Radiología. Medición del ángulo metatarso-falángico del Hallux antes y después del tratamiento.

c. Conformidad estética del paciente. Debían responder sobre la conformidad estética de la cirugía; considerando los resultados posquirúrgicos en bueno, regular o malo.

El promedio de puntuación de la escala AOFAS fue de 82,23 puntos.

El promedio del valor angular radiográfico fue en estos pacientes de:

Artroplastía		Artrodesis	
Pre-op.: -17,2°	Post-op.: -2,3°	Pre-op.: -21°	Post-op.: 8,2°

De los HVPQ IIa (no reductibles sin artrosis) sólo 2/7 se consiguió llevar el hallux a valores normales como así también el único del grupo Ia; es decir que el 37,5% de las artroplastias (3/8) se consiguió llevar el hallux entre 0° y 6° de valgo;

Todas las artroplastias presentaron una movilidad entre 30° y 74° ubicadas en el score AOFAS con una puntuación de 5, es decir la movilidad a pesar de conservar la articulación queda limitada. Fig. 5 y 6.

En todas las artrodesis, se obtuvo consolidación ósea radiográfica y se consiguió el valor angular fisiológico del hallux; los pacientes se manifestaron sin síntomas y conforme desde el punto de vista estético.

En 6 casos (46,1%) no debieron modificar el calzado. Los casos 10 y 12 agregaron 3 cm de taco. El resto de los pacien-



Fig.5 |

Dos ejemplos de la evaluación clínica de la movilidad del hallux post artroplastía.

tes, calzados de confort.

El 84,6% de los pacientes no presentaron limitaciones en las actividades. Dos de ellos (10 y 11) manifestaron limitaciones en las actividades recreativas.

La movilidad interfalángica con restricción severa la tuvimos en el caso 2 y 5 (15,3%).

En los ítems e y f del score AOFAS no hubo puntuación baja. En cuanto a la alineación tuvimos el caso 3, 6, 7 y 8 (30,6%) con 8 puntos AOFAS, que significa: algunos grados de mala alineación, asintomático. El caso 2 (7,6%) no sólo presentó dolor diario en la primera articulación; sino que también tuvo mala alineación, este paciente es el puntaje más bajo registrado, el resto presentó buena alineación.

La respuesta a la conformidad estética fue buena en 8 y regular en 5 pacientes.

Tabla 2. Casos clínicos

Discusión

El valgo fisiológico de la articulación metatarsofalangica del hallux resulta del equilibrio entre las estructuras estáticas -formadas por la base de la falange proximal, la cabeza del primer metatarsiano y la cápsula articular- y las estructuras dinámicas -que proporcionan el balance muscular, a dicha articulación- constituidas por cuatro músculos intrínsecos (flexor corto, aductor, abductor y extensor corto del hallux) y dos músculos extrínsecos (flexor y extensor largo del hallux).^(1,9)

La clasificación⁽⁴⁾ registrada hasta el momento del HVPQ resulta de entender cuál es el componente anatómico más afectado, dentro de estas estructuras estáticas y/o dinámicas, dividiéndolas en dos grupos:

Sobre-corrección estáticas -por ejemplo, Kéller-Brandes, Silver, Mayo y Hohmann- se deben a la resección exagerada de la eminencia medial o una gran artroplastía de la falange

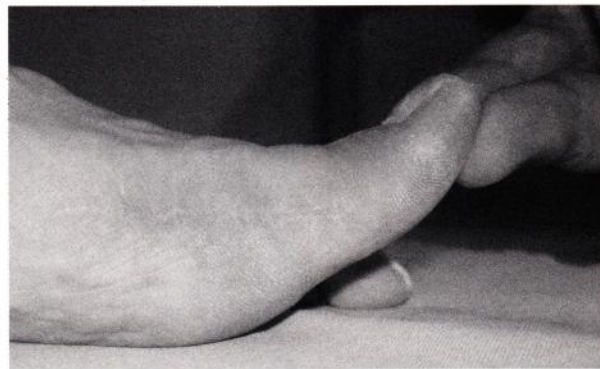


Fig.6 |

Dos ejemplos de la evaluación clínica de la movilidad del hallux post artroplastía.

Nº	Edad	Sexo	Pie	Diagnóstico	EPTP	Tratamiento	Pre	Post	Meses	AOFAS	Alineación
1	21	Masc	I	P.M.E.*	Ia	Liberación Medial	-10	5	37	90	Buena
2	28	Fem	I	P.M + E.*	Ila	EHL	-10	-3	48	63	Regular
3	31	Fem	I	P.M + E.*	Ila	EHL	-5	-10	30	88	Regular
4	50	Fem	D	P.M + E.*	Ila	EHL	-45	0	86	83	Buena
5	56	Fem	D	P.M + E.*	Ila	EHL	-12	6	18	85	Buena
6	58	Fem	D	P.M + E.*	Ila	EHL	-15	-5	80	83	Regular
7	64	Fem	I	P.M + E.*	Ila	EHL	-20	-8	18	83	Regular
8	66	Fem	I	P.M + E.*	Ila	EHL	-21	-4	18	78	Regular
9	34	Fem	I	P.M + E.*	IIb	Artrodesis	-15	10	53	85	Buena
10	63	Fem	D	P.M + E.*	IIb	Artrodesis	-25	10	88	77	Buena
11	64	Fem	D	P.M + E.*	IIb	Artrodesis	-15	5	67	82	Buena
12	68	Fem	D	Keller	IIc	Artrodesis	-35	8	69	82	Buena
13	75	Fem	I	Keller	IIc	Artrodesis	-15	8	95	90	Buena

Tabla.2

P.M.E + E.*: Plicatura Medial Exagerada + Exostectomía 1.
EHL: Técnica de Johnson and Spiegl modificada + Plicatura cápsula lateral

proximal que provoca, junto con una capsulorrafia medial muy ajustada, la desviación del hallux hacia la línea media.

Sobre-corrección dinámicas: provocan un desbalance muscular al liberar el tendón conjunto del adductor, la rama lateral del flexor corto e, incluso, la extracción del sesamoideo lateral, de esta manera, predomina la fuerza del abductor, lo que desplaza el hallux al varo (Ej. procedimiento de Mc. Bride).

Las osteotomías deslizantes distales, diafisarias y proximales del primer metatarsiano producen, en algunos casos, la corrección exagerada del ángulo intermetatarsiano y esto sólo o combinado a otros procedimientos de partes blandas o a la resección exagerada de la eminencia medial pueden desplazar el hallux al varo.

Es importante aclarar que cuando hay una falange proximal del hallux en varo, por una cuña medial sustractiva exagerada, no puede definirse como hallux varus; porque, en éste último, la alteración se localiza en la articulación y no en la falange.

Kenneth A. Johnson y P. Spiegl⁽⁵⁾, sobre 15 casos, a los que se les realizó la técnica de transferencia del EHL, informaron que los ángulos de la articulación MTTFH, inicialmente de -3 a -45, fueron llevados a valores entre 0 a 23 grados en 11 pacientes; es decir, el 73,3 % de la muestra. Nuestro equipo registra sólo un 28,5% de resultados aceptables con esta técnica. En el mismo trabajo, la movilidad de la articulación MTTFH queda limitada en la mayoría de los casos, ya que en

sólo 3 pacientes se logró más de 75° de dorsiflexión.

C. Maynou⁽⁶⁾, en su experiencia con 12 pacientes, informa corrección del ángulo MTTFH en todos los casos, utilizando la técnica de Hawkins en 8 casos y la técnica de Johnson en 4. H. J. Trnka⁽¹⁵⁾ informa sobre la tolerancia clínica en 16 casos evaluados. Doce de ellos resultaron con un ángulo de -15° a -2° (score de AOFAS 91,3 puntos). En 3 casos con -16, -17 y -24 no hubo necesidad clínica, por parte de los pacientes, de reoperarse. Un paciente requirió cirugía posterior (liberación de la cápsula medial) para corregir el ángulo de -28 a -4; con excelente resultado. Concluyen que un hallux varus de pocos grados no tiene trascendencia clínica y que los ángulos mayores a 16° pueden requerir nueva cirugía.

Skalley, T. y Myerson, M.⁽¹³⁾, de 45 pies con hallux varus adquirido, 17 fueron tratados con artrodesis. Sólo un paciente presentó una falla en la consolidación articular, la que resultó asintomática.

Myerson y Komenda⁽¹⁰⁾ presentaron 6 casos tratados con el Extensor corto del hallux obteniendo un ángulo MTTF de 0 a 5° de valgo en 4 pies.

Hawkins, F. B.,⁽⁴⁾ presentó 3 casos con hallux varus secuela de Mc. Bride, en el que le realizó la transferencia del abductor del hallux a la cara lateral de la falange proximal, obteniendo en todos excelentes resultados.

Con respecto a esta técnica nuestro equipo no tiene experiencia. Grimes y Coughlin⁽³⁾ reportaron un trabajo de artrodesis en la primera articulación metatarsofalángica, como tratamiento del fracaso del hallux valgus operado; consta de 33 pies evaluados con un score AOFAS de 73pts., no tuvieron consolidación en 4 casos (12%) y sólo uno de ellos fue sintomático. Concluyen, igualmente, que la artrodesis es un procedimiento confiable en este tipo de casos.

Tourné y col.⁽¹⁴⁾, presentaron 14 pies tratados con artrodesis; en 9 de ellos, que presentaban artrosis metatarsofalángica de hallux, obtuvieron –en todos los casos– la consolidación radiográfica y en los 5 casos restantes, sin lesión articular, les reconstruyeron el ligamento colateral externo –de dicha articulación– con una sutura denominada Ligapro de 1,5 mm, obteniendo excelentes resultados.

Rochwerger, A.⁽¹²⁾, presentó la aplicación de injerto de cresta iliaca en la cara medial de la cabeza del 1er. Metatarsiano, como tratamiento del hallux varus; 7 pies fueron evaluados, 6 de ellos con buenos resultados en cuanto a la desaparición del dolor. Uno quedó insatisfecho por quedar con un valgo de 20°. Concluyen que esta técnica está indicada en hallux varus con previa resección exagerada de la eminencia medial y que sean pasivamente reducible.

Las publicaciones sobre el tratamiento HVPO son escasas por lo que no fue posible ampliar el meta-análisis. Sin embargo, pensamos que la experiencia publicada, en las mismas, es suficiente para tener un conocimiento adecuado sobre el manejo de esta patología.

Todo tratamiento destinado a corregir un HVPO debe garantizarle al paciente, en un elevado porcentaje, la resolución de su dolencia con el objetivo de evitar nuevas intervenciones. Nosotros concluimos según los resultados de nuestro trabajo que la artrodesis metatarso-falángica del hallux es el procedimiento de elección en todos los casos de hallux varus, no reducibles –con o sin artrosis– y en aquellos que tengan pérdida ósea.

La liberación de la cápsula medial, las transferencias tendinosas y las osteotomías del primer rayo quedan limitadas al hallux varus reducibles sin artrosis (la de nuestra clasificación).

El objetivo teórico de mantener la movilidad articular con la artroplastia se desvanece, en la práctica, al observar que los resultados obtenidos no son estadísticamente satisfactorios y que las posibilidades de requerir nuevas intervenciones quirúrgicas se acrecientan con estas técnicas.

Por último, en cada caso dependerá de la experiencia del grupo tratante y del consentimiento informado del paciente, sobre la decisión quirúrgica a seguir.

Referencias Bibliográficas

1. Donley, B.G., M.D.: Acquired Hallux Varus. *Foot Ankle Int.*, 18:586-592, 1997.
2. Edelman, R. D.: Iatrogenically induced hallux varus. *Clin. Podiatr. Med. Surg.*, 8:367-382, 1991.
3. Grimes, J.S., M.D.; Coughlin, M.J., M.D.: First Metatarsophalangeal Joint Arthrodesis as a Treatment for Failed Hallux Valgus Surgery. *Foot Ankle Int.*, 27:887-893, 2006.
4. Hawkins, F.B.: Acquired hallux varus: cause, prevention and correction. *Clin. Orthop.*, 76:169-176, 1971.
5. Johnson, K.A., and Spiegl, P.V.: Extensor hallucis longus transfer for hallux varus deformity. *J. Bone Joint Surg.*, 66A:681-686, 1984.
6. Kitaoka HB, Alexander IJ, Adelar RS, et al.: Clinical rating systems for the ankle-hindfoot, midfoot, hallux, and lesser toes. *Foot Ankle Int.* 15(7):349-353; 1994.
7. Mann RA., Coughlin MJ.: *Adult hallux valgus.* In *Surgery of the Foot and Ankle.* 7ª ed. St. Louis, Mosby-Year Book, 1993.
8. Maynou, C., Beltrand, E., Podglajen, J., Elisé, S., Mestdagh, H.: Utilisation des transferts tendineux dans les hallux varus post opératoires. *Revue de chirurgie orthopédique.* Masson, Paris, 2000. 86, 181-187.
9. Miller, J.W.: Acquired hallux varus: a preventable and correctable disorder. *J. Bone Joint Surg.*, 57A:183-188, 1975.
10. Myerson, M.S., and Komenda, G.A.: Results of hallux varus correction using an extensor hallucis brevis tenodesis. *Foot Ankle int.*, 17:21-27, 1996.
11. Richardson, E.G.: Disorders of the hallux. In Crenshaw, A.H.(ed.), *Campbell's Operative Orthopaedics*, 8th ed. St. Louis, Mosby-Year Book, 1992, pp. 2632-2640.
12. Rochwerger, A., M.D., Curvale, G., M.D., Prof., and Groulier, P., M.D., Prof.: Application of Bone Graft to the Medial Side of the First Metatarsal Head in the Treatment of Hallux Varus. *The Journal of Bone Joint Surg.*, 1730-1735, 1999.
13. Skalley, T.C., and Myerson, M.S.: The operative treatment of acquired hallux varus. *Clin. Orthop.*, 306:183-191; 1994.
14. Tourné, Y., Saragaglia, D., Picard, F., De Sousa, B., Mont-barbon, E., and Charbel, A.: Iatrogenic hallux varus surgical procedure: a study of 14 cases. *Foot Ankle Int.*, 16:457-463, 1995.
15. Trnka, H.-J., M.D., Zetti, R., M.D., Hungerford, M., M.D., Mühlbauer, M., M.D., and Ritschl, P., M.D.: Acquired Hallux Varus and Clinical Tolerability. *Foot Ankle Int.*, Vienna, Austria. 593-597, 1997.