

Luxación Interfalángica de Hallux. Presentación de ocho casos y revisión de la literatura.

Joannas, G. M.; Boero, S.; Chacón, M.;
Niño Gómez, D.; Arrondo, G.
Instituto Dupuytren. Buenos Aires, Argentina.

Fecha de Recepción: 20/05/10
Fecha de Aprobación: 10/06/10

Resumen

Introducción: La luxación de la articulación interfalángica del hallux (AIFH) es una patología poco frecuente, describiéndose en la bibliografía mundial solo algunos casos. Miki estableció una clasificación que la divide en 2 tipos según su aspecto clínico y radiográfico. En ambos tipos la placa volar se encuentra avulsionada de sus inserciones óseas permitiendo su migración intrarticular e impidiendo la reducción por métodos ortopédicos. Es por eso que en estos casos la reducción quirúrgica es mandatoria.

Material y método: Entre 1995 y 2008 se evaluaron 8 pacientes, todos masculinos, entre 21 y 46 años de edad. En todos los casos se intentó la reducción ortopédica bajo anestesia local sin lograr resultados satisfactorios, por lo cual debió recurrirse al tratamiento quirúrgico para restaurar la congruencia articular.

Resultados: En todos los casos se logró la reducción de la articulación de forma completa. La movilidad articular en el postoperatorio alejado fue nula en seis casos, en los dos restantes varió entre 10 y 20 grados de flexión, siendo esto no relacionable con la vía de abordaje utilizada.

Conclusiones: La LIFH es una patología poco frecuente. La mayoría requiere realizar maniobras quirúrgicas para lograr la reducción. La vía de abordaje utilizada es independiente del resultado.

Summary

Introduction: Dislocation of the hallux is a rare condition, with just a few reported cases in world literature. Miki created a 2 grades classification based on radiographic and clinical findings.

In both types the volar plate is avulsioned from its phalangeal insertions allowing migration into the articular space. In these cases orthopaedic reduction tends to be almost impossible; therefore open reduction is mandatory.

Material and Method: During 1995 to 2008, 8 patients were evaluated, all males between 21 and 46 years old. In all cases, orthopaedic reduction under local anaesthetics was performed without achieving satisfactory results. Open reduction was necessary to reestablish articular congruence.

Results: Full articular congruence was achieved in all cases. Long term post operator range of motion was none in six cases, and 10 and 20 degrees respectively in the two remaining cases. This wasn't related to the surgical approach used.

Conclusions: Interphalangeal dislocation of the hallux is a rare condition that requires in most cases an open reduction for restore articular congruency. Results do not depend on the chosen surgical approach.

PALABRAS CLAVE
KEY WORD

Luxación, hallux, sesamoideos.
Dislocation, hallux, sesamoideos.
Luxação, hallux, sesamóides.

Resumo

Introdução: A luxação da articulação interfalângica do hallux (AIFH) é uma patologia pouco frequente, com apenas alguns casos descritos na bibliografia mundial.

Miki estabeleceu uma classificação que a divide em 2 tipos segundo seu aspecto clínico e radiográfico.

Em ambos os tipos a placa volar encontra-se avulsionada de suas inserções ósseas permitindo sua migração intra-articular e impedindo a redução por métodos ortopédicos. É por isso que nestes casos a redução cirúrgica é mandatória.

Material e método: Entre 1995 e 2008, 8 pacientes foram avaliados, todos do sexo masculino, entre 21 e 46 anos de idade. Em todos os casos foi testada a redução ortopédica sob anestesia local sem obter resultados satisfatórios, e por isso foi necessário recorrer ao tratamento cirúrgico para restaurar a congruência articular.

Resultados: Em todos os casos houve a redução da articulação de forma completa.

A mobilidade articular no pós-operatório afastado foi nula em seis casos, nos dois restantes variou entre 10 e 20 graus de flexão, sendo isto não relacionável com a via de abordagem utilizada.

Conclusões: A AIFH é uma patologia pouco frequente. A maioria requer realizar manobras cirúrgicas para obter a redução. A via de abordagem utilizada é independente do resultado.

Introducción

La luxación de los dedos de los pies es una patología poco frecuente, y cuando ocurre suele afectar a la articulación metatarso falángica del hallux, justificada ésta, por su gran movilidad y su mayor brazo de palanca que el resto. ⁽¹⁾

La luxación de la articulación interfalángica del hallux (AIFH) es mucho más rara aún, describiéndose en la bibliografía mundial sólo algunos casos.

T. Miki (1988) clasificó estas lesiones en 2 tipos según su

CASO	SEXO	EDAD	REDUCCION	ABORDAJE	SESAMOIDEO	MECANISMO	MOVILIDAD
1	Masculino	32	Tipo 2/ tipo 1	Medial	Se resecó	Footing	Nula
2	Masculino	30	Tipo 2/ tipo 1	Medial	Se resecó	Caída de altura	20°
3	Masculino	25	Tipo 2/ tipo 1	Plantar	Se resecó	Futbol	<10°
4	Masculino	46	Tipo 2/ tipo 2	Medial	Se resecó	Futbol	Nula
5	Masculino	21	Tipo 2/ tipo 1	Dorsal	Se resecó	Rugby	Nula
6	Masculino	30	Tipo 2	Medial	Se resecó	Caída de altura	Nula
7	Masculino	28	Tipo 2/ tipo 1	Dorsal	Se resecó	Futbol	Nula
8	Masculino	25	Tipo 2	Medial	Se resecó	Futbol	Nula

Tabla 1 | Resumen pacientes con luxación interfalángica irreducible de hallux.

aspecto clínico y radiográfico: en el tipo I, existe interposición interfalángica de la placa volar con su sesamoideo y la deformidad del dedo es poco evidente. En el tipo II, la placa volar y el sesamoideo están completamente desplazados sobre el cuello de la falange proximal de modo que la articulación está bloqueada en hiperextensión.

En ambos tipos la placa volar se encuentra avulsionada de sus inserciones óseas permitiendo su migración intrarticular e impidiendo la reducción por métodos ortopédicos. Es por eso que en estos casos la reducción quirúrgica es mandatoria. ⁽²⁾

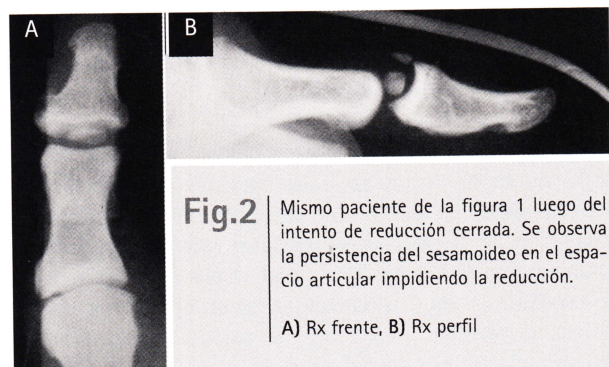
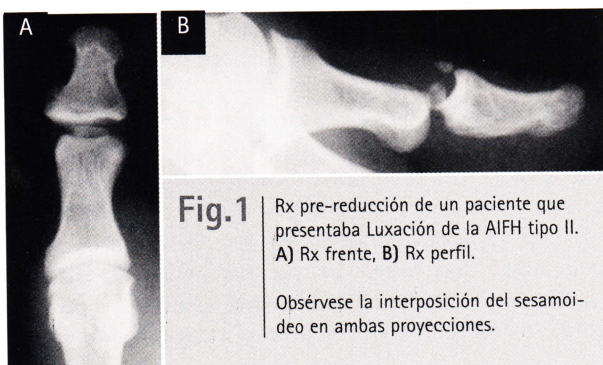
Material y método

Ocho casos de luxación interfalángica del hallux, tratados durante un período de 13 años (1995 y 2008), son presentados en este trabajo.

Todos fueron pacientes de sexo masculino, entre 21 y 46 años de edad (promedio 29,6).

El mecanismo lesional se debió en todos los casos a una hiperextensión forzada de la AIFH. Seis casos se registraron durante práctica deportiva (4 futbol, 1 rugby y 1 footing), y los otros dos casos posteriormente a caídas de altura.

En los ocho casos se intentó una reducción cerrada bajo



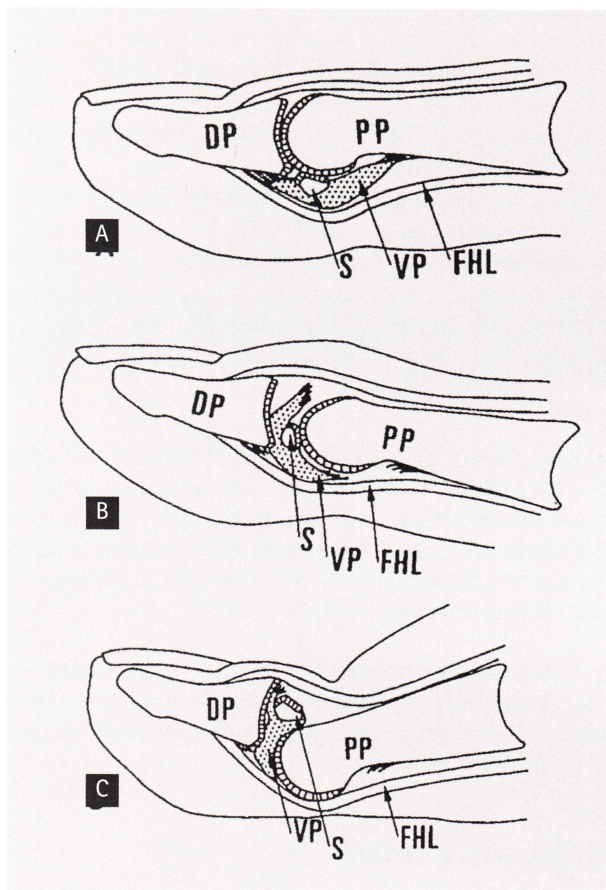


Fig.3A-2C |

(A) Anatomía normal de la AIFH. FHL, flexor largo del Hallux; VP, placa volar; S, sesamoideo; PP, falange proximal; DP, falange distal.. (B) Luxación Tipo I, la placa volar y el sesamoideo se encuentran interpuestos entre las dos falanges. (C) Luxación Tipo II, el sesamoideo cabalga sobre la cabeza de la falange proximal. La falange distal esta hiperextendida y la piel del dorso deprimida (Extraído de Miki et al, 1988).

anestesia troncular; seis de estos ocho pacientes pasaron de un tipo II de Miki a un tipo I ya que se logró corregir la hiperextensión pero no se logró una reducción completa debido a la presencia de la placa volar con su sesamoideo correspondiente entre las superficies articulares de las dos falanges, lo cual se evidenció radiográficamente como un ensanchamiento del espacio articular.

Los dos casos restantes se mantuvieron como tipo II a pesar de dichos intentos de reducción.

Debido a la falta de reducción mencionada, en todos los casos se decidió llevar a estos pacientes a quirófano donde se realizó una reducción abierta mas sesamoidectomía además de reparación de la placa volar mediante puntos transóseos y estabilización de la articulación con un alambre de Kirchner. En cuanto a la vía de abordaje utilizada, en cinco casos se realizo un abordaje medial, dos dorsales y uno plantar de acuerdo a la preferencia del cirujano.

En todos los casos se utilizó durante el postoperatorio y por un periodo de 4 semanas una sandalia de suela rígida. Al término de este periodo los pacientes retornaron a su calzado habitual previo retiro del alambre de Kirchner en ese mismo momento.

Resultados

En todos los casos se logró la reducción de la articulación de forma completa una vez realizada la sesamoidectomía. No se observaron complicaciones en cuanto a las heridas quirúrgicas en ningún caso.

En cuanto a la movilidad articular en el postoperatorio alejado fue nula en seis casos, mientras que en los dos restantes varió entre 10 y 20 grados de flexión, siendo esto no relacionable con la vía de abordaje utilizada.

Ninguno de los ocho pacientes refirió dolor en el postoperatorio alejado.

Discusión

La articulación interfalángica del hallux (AIFH) posee movimiento únicamente en el plano sagital. Presenta una dorsiflexión activa de 11.9°, y pasiva de 19° (31° de extensión total). La flexión activa es de 46°. (3) Se trata de una articulación inherentemente estable; presenta dos fuertes ligamentos colaterales en continuidad con la cápsula que rodea toda la articulación engrosándose en la región plantar de la misma dando paso a la formación de una estructura fibrocartilaginosa denominada placa volar. (4, 5)

Existen además elementos dinámicos que contribuyen a darle estabilidad a esta articulación como son el tendón del extensor largo del hallux, quien cruza dorsalmente esta articulación, y el tendón del flexor largo del hallux que hace lo propio a nivel plantar. Cierta estabilidad adicional la proporciona la forma de la superficie articular (troclear) y el corto brazo de palanca que ofrece la falange distal. (6, 7)

Con respecto al sesamoideo interfalángico del hallux, también conocido como sesamoideo subhallux, se localiza en la superficie plantar de la AIFH, su tamaño varía desde 0,05 cm hasta 1 cm, y su composición va desde hueso maduro rodeado por cartilago hialino hasta simples nódulos fibrocartilagosos. (8, 9)

Presenta en la cara dorsal una cresta transversa que la divide en una superficie articular anterior para la falange distal y otra posterior para la proximal. (4) Con respecto a su cara plantar, ésta se encuentra adherida a la cápsula, y no al tendón del flexor del hallux por lo que se discute su denominación como hueso sesamoideo, ya que por definición éstos se encuentran dentro del tejido de algún tendón. (10, 11) De esto último se deduce que son estructuras intracapsulares, hecho

que se encuentra directamente relacionado con la fisiopatología de la irreductibilidad de la luxación de esta articulación.

Se desconoce con exactitud la frecuencia con la cual se presenta esta estructura anatómica. Trolle y Dyre⁽¹²⁾, realizaron un estudio en especímenes embriológicos y encontraron la presencia de dicho sesamoideo en el 56 % de los casos; Bizarro en 1921 solo encontró su presencia a través de estudios radiográficos en un 5 %⁽¹³⁾, mientras que Pfitzner, en estudios cadavéricos lo hizo en el 50,6 %.⁽¹⁴⁾ Por otro lado, Masaki realizó disecciones en cadáveres adultos japoneses donde vio su existencia en un 95,5% de los casos.⁽¹⁵⁾ Estas diferencias están determinadas básicamente por la técnica empleada en las radiografías, la falta de detección en las mismas de los nódulos fibrocartilaginosos y las diferencias raciales.

La luxación de los dedos del pie es una patología poco frecuente. La mayoría de los casos reportados son sobre luxación de la articulación metatarso-falángica del hallux, debiéndose ésto a la gran movilidad y mayor brazo de palanca presente en esta articulación con respecto al resto, como comentáramos previamente.⁽¹⁶⁾

La luxación de la articulación interfalángica de los dedos del pie es más rara aún, y cuando ocurre suele afectar a la AIFH.⁽¹⁶⁾ Miki et al⁽¹⁷⁾ describieron en 1988 una clasificación para las luxaciones interfalángicas del hallux en base a los hallazgos clínicos y radiográficos que comprende 2 tipos diferentes: Tipo I- Se produce una desinserción proximal y distal de la placa volar ubicándose ésta con su sesamoideo correspondiente entre la superficie articular de las dos falanges. Clínicamente se observa un dedo ligeramente elongado sin una marcada deformidad y radiográficamente un ensanchamiento del espacio articular; Tipo II- La desinserción de la placa volar es también proximal y distal, y el sesamoideo se sitúa dorsalmente a la falange proximal. Clínicamente la articulación se encuentra hiperextendida, con la piel del dorso deprimida sobre si misma, y radiográficamente se observa la falange distal junto al sesamoideo cabalgando sobre la cabeza de la primer falange.

No es infrecuente observar, como luego de múltiples intentos de reducción cerrada se produce el paso de un tipo al otro de la clasificación de Miki. Lo más común es que el paciente presente una luxación tipo II, y con el manipuleo se logre descabalar el sesamoideo de la cabeza de la falange proximal. Sin embargo, al observar con detenimiento la radiografía se ve un ensanchamiento del espacio articular con una leve incongruencia debido a la interposición de la placa volar con su sesamoideo en dicho espacio transformándose entonces en una tipo I.

El paso de una luxación tipo I a una tipo II, mucho más infrecuente, no suele pasar desapercibida como la anterior, ya que la falange distal se muestra en hiperextensión con depresión de la piel del dorso, a la vez que las radiografías son concluyentes.⁽¹⁷⁾

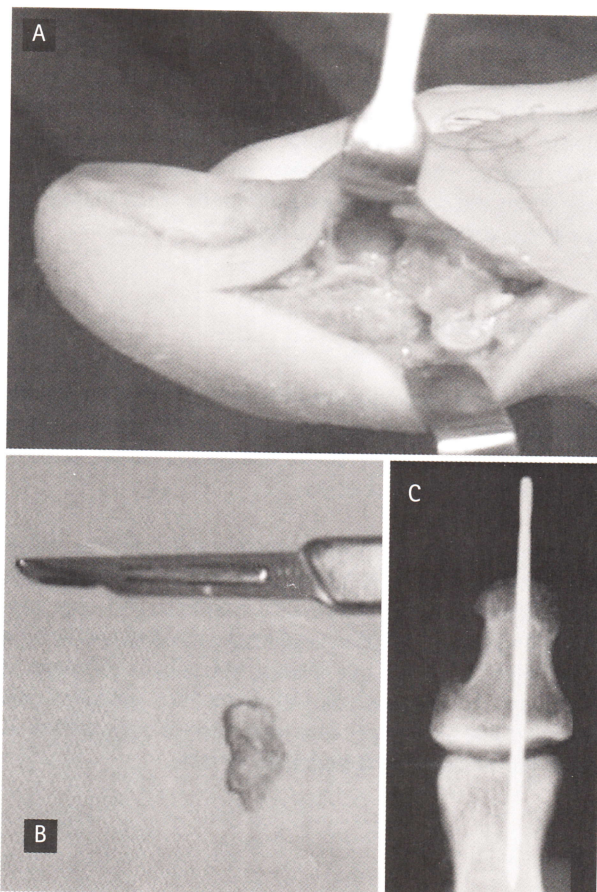


Fig.4 |

Fotos intraoperatorias de un paciente con una luxación tipo II, que se mantuvo como tal aun luego de varios intentos de reducción cerrada. A) Se observa el sesamoideo cabalgando sobre la cabeza de la falange proximal. B) Sesamoideo resecado. C) Estabilización postoperatoria con clavija.

El mecanismo por el cual se produce esta lesión involucra una articulación metatarso-falángica bloqueada por el propio peso corporal estando el paciente en posición de pie, mientras se produce un hiperdorsiflexión de la articulación interfalángica. Si el paciente no se encuentra en una situación de carga de peso, y se produce un mecanismo de hiperdorsiflexión, lo más frecuente es que se lesione la articulación metatarso-falángica debido a su mayor brazo de palanca y su mayor grado de movilidad como comentamos anteriormente.⁽¹⁸⁾

En cuanto a la vía de abordaje a utilizar para realizar la reducción de la AIFH son muchas las descritas en la bibliografía mundial, ya sean; dorsal, medial, lateral, plantar o sus combinaciones. No se ha encontrado consenso aún en cuanto a cual es la mejor para resolver dicho problema, quedando esto último entonces, a elección básicamente del cirujano según su preferencia y la presencia o no de lesiones de partes blandas que puedan complicar el resultado del procedimiento.

Nosotros preferimos la vía medial ya que en dicho sector no suelen encontrarse lesiones de partes blandas (como si suele suceder en la piel del dorso en el caso de las tipo II), no se requiere seccionar ni lidiar con ningún elemento tendinoso y la cicatriz remanente suele pasar desapercibida tanto estética como clínicamente en el postoperatorio alejado (principal desventaja esta última de la vía plantar por la cicatriz dolorosa que puede dejar).

Conclusiones

La LIFH es una patología poco frecuente. Si bien en algunos casos la reducción por vía cerrada es posible, según nuestra experiencia la mayoría requiere realizar maniobras quirúrgicas para lograr dicho objetivo.

Es importante realizar buenos estudios radiográficos previos y posteriores a las maniobras de reducción, ya que, como comentáramos, no es infrecuente malinterpretar una luxación tipo I como una articulación reducida debido a la escasa deformidad clínica que genera. Más aún si tomamos en cuenta que en algunos casos el sesamoideo subhallux pasa desapercibido ya sea por una mala técnica radiográfica así como por su densidad radiográfica variable.

Referencias Bibliográficas

1. **Miki T, Yamamuro T, Kitai T.** An irreducible dislocation of the great toe. Report of two cases and review of the literature. *Clin Orthop* 1988; 230:200-6.
2. **Maklin Vadell A, Niño Gómez D., Rodríguez Castells F. y Yedlin D.** "Luxación irreducible de la articulación interfalángica del hallux con interposición de un hueso sesamoideo. Presentación de un caso y actualización de la literatura" *Rev. Asoc. Arg. Ortop. Y Traumatol.* 1991; Vol. 56, nº 2, pags. 228-235.
3. **Joseph J.** Range of movement of the great toe in men. *J Bone Joint Surg* 1954; 36:450-7.
4. **Sarrafian SK.** Anatomy of the foot and ankle: descriptive, tomographic, functional. 2nd edition. Philadelphia (PA): JB Lipincott; 1993.
5. **Sutera A.B., Kust K., Luzzi A., et al.** Medial fracture dislocation of hallucal interphalangeal joint. A case report. *J Am Podiatr Med Assoc* 1994;84(1):29-31.
6. **Noonan Jr., Thurber NB.** Irreducible dorsal dislocation of the hallucal interphalangeal joint. *J Am Podiatr Med Assoc* 1987;77(2):98-101.
7. **H. Rouviere, A. Delmas.** Anatomía Humana, descriptiva, topográfica y funcional. Tomo 3, Miembros, sistema nervioso central. 9na edición. Editorial Masson.
8. **Yanklowitz BAD, Jaworek TA,** The frequency of the interphalangeal sesamoid of the hallux: a retrospective roentgenographic study. *J Am Podiatr Med Assoc* 1975;65:1058-63.
9. **McCarthy DJ, Reed T, Abell N.** The hallucal interphalangeal sesamoid. *J Am Podiatr Med Assoc* 1986;76:311-9.
10. **Jones, F.** Wood, Structure and function as seen in the foot, pp. 98-99. London, Bailliere, Tindall and Cox, 1944.
11. **Roukis TS, Hurless JS.** The hallucal interphalangeal sesamoid. *J Foot Ankle Surg* 1996;35:303-8.
12. **Trolle KH, Dyre CT.** Accessory bones of the human foot. Copenhagen (Denmark): Einar Munksgaard; 1948.
13. **Bizarro AH.:** On sesamoid and supernumerary bones of the limbs. *J Anat.*, 55: 256-268, 1921.
14. **Pfizzner W.:** Die sesambeine des menschen. Morphologische arbeiten herausgegeben von Dr. Gustav Swthalbe, S. 517-762. Jena, Fischer, 1892.
15. **Masaki T.** An anatomical study of the interphalangeal sesamoid bone of the hallux. *J Jpn Orthop Assoc* 1984;58:417-9.
16. **HB Leung, WC Wong.** Irreducible dislocation of the hallucal interphalangeal joint. *Hong Kong Med J* 2002;8:295-9.
17. **Miki T, Yamamuro T, Kitai T.** An irreducible dislocation of the great toe. Report of two cases and review of the literature. *Clin Orthop* 1988; 230:200-6.
18. **Nelson TL, Uggen W.** Irreducible dorsal dislocation of the interphalangeal joint of the great toe. *Clin Orthop* 1981; 157:110-2.