

# Rotura espontánea, bilateral y simultánea de tendón de aquiles asociada a uso de quinolona

## Spontaneous, bilateral and simultaneous rupture of the Achilles Tendon associated with the use of Quinolones

Sperone Enzo<sup>1</sup>, Peratta Marcela<sup>1</sup>, Torterola Ivan<sup>1</sup>, Macklin Vadell Alberto<sup>2</sup>

### Descriptorios:

Tendón de Aquiles; Rotura; Quinolona; Cirugía mínimamente invasiva

### Keywords:

Achilles tendón; Rupture; Quinolone; Minimally invasive surgery

### RESUMEN

La lesión de tendón de aquiles asociada a uso de quinolonas es una reacción adversa descrita pero poco se conoce de su mecanismo de producción y si existe algún tratamiento específico. La rotura de tendón de aquiles espontánea y bilateral es poco frecuente y se la relaciona a factores de riesgo. Presentamos un caso de rotura espontánea y bilateral de tendón de aquiles en paciente con artritis reumatoidea, en tratamiento crónico con corticoides y que utilizó levofloxacina en días previos a la lesión, tratado quirúrgicamente con técnica mínimamente invasiva con apoyo y rehabilitación temprana.

### ABSTRACT

Achilles tendon injury associated with use of quinolone is a known adverse effect but the mechanism of production is unknown and there is no specific treatment. Spontaneous and bilateral achilles tendon rupture is an unusual event and is associated with risk factors. We report a case of spontaneous and bilateral achilles tendon rupture in a patient with rheumatoid arthritis, in chronic treatment with corticosteroids and use of levofloxacin before the injury, treated with a minimally invasive technique with early rehabilitation.

## INTRODUCCIÓN

La rotura del Tendón de Aquiles es una lesión común que causa importante morbilidad y es la lesión tendinosa más frecuente del miembro inferior.<sup>(1,2)</sup>

La presentación predominante es en varones, alrededor de la 4 ta a 5 ta década de la vida, asociada a práctica deportiva, en forma aguda y comúnmente unilateral.<sup>(1,2)</sup>

La incidencia de lesión espontánea es baja y se la asocia a diversos desordenes y/o factores de riesgo.<sup>(1-5)</sup>

Las quinolonas son un grupo de antibióticos ampliamente utilizados en adultos y con conocidas reacciones adversas sobre los tendones y específicamente sobre el tendón de aquiles.<sup>(3,6,7)</sup>

No existe consenso actual con respecto a una única u óptima opción de tratamiento de las roturas del Aquiles, se describen dos conductas bien opuestas: no quirúrgica vs quirúrgica.<sup>(1,8)</sup>

No encontramos en la literatura ninguna referencia a alguna modalidad terapéutica específica si la lesión se asocia a los factores de riesgo antes mencionado, específicamente con el uso de quinolonas.

<sup>1</sup> Sanatorio Finochietto, Unidad de Pierna, Tobillo y Pie. Ciudad Autónoma de Buenos Aires, Argentina.

<sup>2</sup> Equipo de Cirugía de Pierna, Tobillo y Pie. Ciudad Autónoma de Buenos Aires, Argentina.

### Autor correspondiente:

Sperone Enzo  
Tel: + 54 9 11 21911849  
E-mail: speroneenzo@gmail.com

### Conflictos de interés:

no

### Recibido en:

20/6/2018

### Aceptado en:

20/7/2018

Existe una técnica de reparación mínimamente invasiva, que combina las ventajas del tratamiento quirúrgico con las del tratamiento ortopédico y que consigue buenos resultados con bajo índice de complicaciones.<sup>(8,9)</sup>

La rotura espontánea, bilateral y simultánea del tendón de Aquiles es extremadamente infrecuente, rara vez se produce en ausencia de algún factor de riesgo asociado<sup>2</sup>, y existen escasos reportes al respecto.

Presentamos un caso de lesión espontánea, bilateral, simultánea, en paciente varón, de 65 años, con antecedente de Artritis Reumatoidea, consumo de corticoide sistémico y utilización de quinolona en días previos a la lesión, tratado quirúrgicamente con técnica mínimamente invasiva y rehabilitación temprana.

### Presentación clínica

Paciente de sexo masculino de 65 años de edad, antecedente de artritis reumatoidea diagnosticada en febrero de 2013, en tratamiento con corticoide vía oral.

En febrero de 2015 desarrolla dolor súbito de ambos tobillos, sin antecedente traumático, que en el lapso de 48 hs progresa y le produce debilidad para la marcha, acompañado de sintomatología inflamatoria local.

Al examen físico se observa tumefacción y equimosis en región posterior de ambos tobillos, con hiato visible y palpable en la porción central de ambos tendones de Aquiles, a 3 o 4cm de su inserción distal y maniobra o test de Thompson negativo en ambas piernas.

Para la confirmación diagnóstica imagenológica se realizó ecografía de partes blandas en la que se observó la solución de continuidad a nivel de ambos aquiles.

Se destaca como antecedente próximo de importancia la utilización de quinolona (Levofloxacin) vía oral, para tratamiento de infección de vía aérea superior, durante 7 días, 10 días previos al inicio de la sintomatología inflamatoria de los tendones de aquiles.

### Tratamiento

Se realizó tratamiento quirúrgico de ambos Aquiles con técnica mínimamente invasiva descrita por Amlang en Alemania en 2006,<sup>(9)</sup> seguida de apoyo y rehabilitación temprana.

### Técnica quirúrgica

Paciente en decúbito prono, bajo anestesia espinal, con ambos miembros inferiores preparados, sin manguito hemostático.

Se marca en piel el sitio de ruptura y se plantea una incisión cutánea longitudinal, posteromedial, de 2cm de longitud, 2 a 3cm proximal a la ruptura.

Se diseca el plano entre la fascia superficial y el para-tendón sin incidir este último.

Se introduce el primer instrumento en dicho plano, por el lado medial del tendón, y se avanza hacia distal hasta 1 cm proximal a la tuberosidad calcánea.

Utilizando aguja recta con material de sutura no absorbible reforzado se enhebra desde medial a lateral piel, TCS, orificio del instrumento y espesor del cabo distal tendinoso, lo más cercano posible a su inserción distal.

Se introduce el segundo instrumento por el lado contralateral del tendón y se avanza por el mismo plano antes mencionado hasta coincidir con el extremo de la aguja.

Se avanza ahora la aguja, enhebrando el orificio del segundo instrumento y se retira atravesando el TCS y la piel.

Se coloca una segunda sutura a 1 cm proximal a la primera, atravesando los mismos planos anatómicos y ambos instrumentos.

Se exteriorizan las suturas por la incisión proximal y se tracciona de ellas para evaluar la firme posición de las mismas.

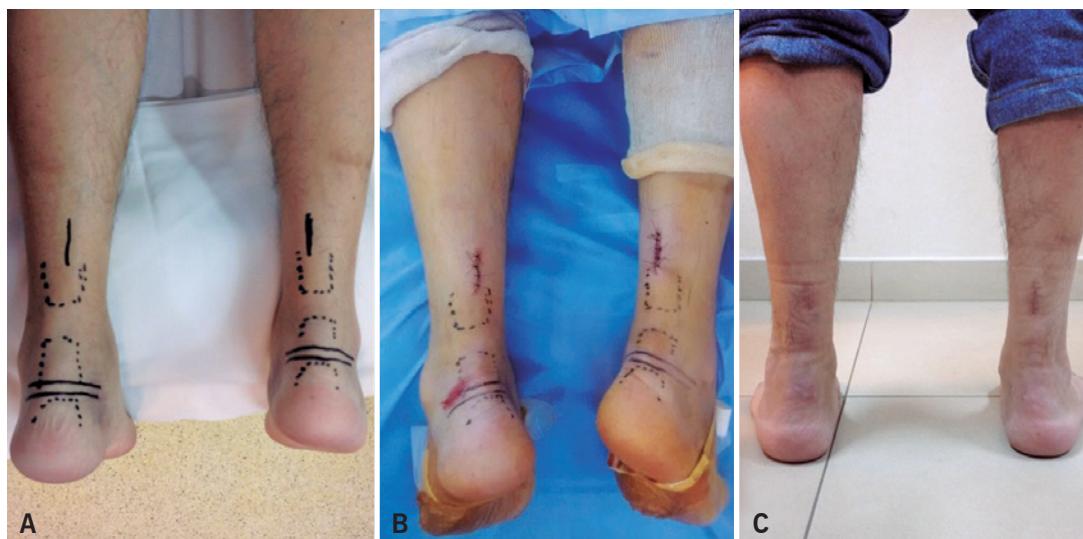
Se realiza la sutura proximal anudando las mismas mientras se mantiene el pie en flexión plantar.

Se cierra la fascia superficial y el TCS con sutura reabsorbible y la piel con técnica habitual.

Se repitió la misma técnica operatoria en ambas piernas (Figura 1).

### Manejo postoperatorio

Se realizó inmovilización en equino fisiológico con valva posterior de yeso cruro-pedia en ambas piernas, se mantuvieron las mismas sin apoyo durante los primeros 3 días momento en el cual se realizó la primera curación de las heridas y se pasó a bota Walker con cuña de 6cm para mantener el equino y se autorizó la carga asistida con bastones. Terminadas las primeras 3 semanas se retiraron los puntos de sutura, se redujo la altura de las cuñas a 3cm, se permitió carga completa y comenzó con fisiokinesioterapia. A las 6 semanas se retiraron las cuñas y se tomaron 2 semanas para ir dejando progresivamente las botas y se continuó con fisioterapia hasta el 6 to mes. Momento en el cual se consiguió la restauración completa de la función (Figura 1).



**Figura 1.** Imágenes pre-operatoria, post-operatoria inmediata y al 6 to mes post-operatorio. Se observa en (A) los reparos anatómicos, el sitio de lesión, la incisión quirúrgica, en (B) la herida postoperatoria inmediata y la recuperación del equino fisiológico de ambos pies y en (C) la situación final a los 6 meses de la lesión

## DISCUSIÓN

La etiología de la rotura aguda del tendón de aquiles es multifactorial y ocurre frecuentemente en la población atlética, entre los 30 a 50 años de edad, con predominancia en el sexo masculino.<sup>(1,3)</sup>

La lesión espontánea es infrecuente y se la relaciona a diversos desordenes y factores de riesgo como: edad avanzada, insuficiencia renal o requerimiento de diálisis, hiperlipemia, diabetes, uso de corticoides (sistémico o inyecciones alrededor del tendón), uso de quinolonas, terapia inmunosupresora y consumo de cigarrillo, pero existe muy poco conocimiento sobre el mecanismo de producción por el cual estas situaciones producen lesión o deterioro tendinoso.<sup>(1-5)</sup>

Los corticoides son drogas utilizadas en una gran variedad de patologías y se lo ha implicado ampliamente en lesiones tendinosas. La administración sistémica de corticoides, especialmente por periodos prolongados, se asocia a causa de degeneración y lesión tendinosa, pero no se conoce su mecanismo lesional.<sup>(3)</sup>

Las quinolonas son un grupo de antibióticos utilizados en adultos desde la década de 1990 para el tratamiento de diversas enfermedades infecciosas. Entre sus reacciones adversas se describe dolor, inflamación y rotura tendinosa. Puede afectar a cualquier tendón de la economía pero se lo ha observado más frecuentemente en el tendón de aquiles.<sup>(1,4-7)</sup>

El mecanismo exacto de producción de este fenómeno es aún desconocido.<sup>(4,7)</sup> Las modificaciones

finales observadas son alteración de la arquitectura tendinosa, con cambios en las propiedades biomecánicas que producen aumento de su fragilidad<sup>(3,7)</sup> con hallazgos histológicos como necrosis, neovascularización y edema intersticial.<sup>(6)</sup>

En cuanto a las opciones de tratamiento de la lesión tendinosa del tendón de aquiles no existe actualmente consenso con respecto a una conducta ideal, se describen las modalidades no quirúrgica y quirúrgica,<sup>(1,3,9)</sup> cada una de ellas con sus ventajas y desventajas bien conocidas en relación a sus complicaciones y resultados funcionales.

En los últimos años, impulsados por el avance de las técnicas quirúrgicas menos agresivas y que pregonan la conservación del hematoma lesional sin apertura del foco y con bajo índice de complicaciones, se ha inclinado la balanza terapéutica hacia la conducta quirúrgica, la cual nos permite apoyo y rehabilitación temprana.<sup>(8,9)</sup>

No hallamos en nuestra revisión bibliográfica alguna mención que relacione una conducta terapéutica específica en lesiones o roturas tendinosas asociada a los factores de riesgo mencionados, específicamente con el uso de quinolonas.

## CONCLUSIÓN

Es de suma importancia conocer los factores de riesgo asociados a compromiso inflamatorio tendinoso en pacientes que requieran tratamiento antibiótico con quinolonas para advertirlos de la posibilidad de

lesión o poder administrarles otros grupos de drogas antibióticas si existe la opción. En caso de producirse la rotura, la terapéutica será encarada de la misma forma que maneja la lesión habitual del tendón de aquiles. Sugerimos considerar la edad y los estados co-mórbidos asociados al momento de indicar la terapéutica. Ante la eventualidad de esta infrecuente presentación bilateral creemos que la técnica mínimamente invasiva nos permite una rehabilitación temprana con apoyo precoz y buenos resultados postoperatorios.

## BIBLIOGRAFÍA

1. Raikin SM, Garras DN, Krapchev PV. Achilles tendon injuries in a United States population. *Foot Ankle Int.* 2013;34(4):475-80.
2. Yue D, Al-Hadithy N, Doms P. A case of spontaneous bilateral Achilles tendon rupture: surgical treatment with early mobilization. *Foot Ankle Spec.* 2014;7(1):74-6.
3. Maffulli N. Current concepts review - rupture of the achilles tendon. *J Bone Joint Surg Am.* 1999; 81(7):1019-36.
4. McGarvey WC, Singh D, Trevino SG. Partial achilles tendon ruptures associated with fluoroquinolone antibiotics: a case report and literature review. *Foot Ankle Int.* 1996;17(8):496-8.
5. Kawtharani F, Masrouha KZ, Afeiche N. Bilateral achilles tendon ruptures associated with ciprofloxacin use in the setting of minimal change disease: case report and review of the literature. *J Foot Ankle Surg.* 2016;55(2):276-8.
6. Casparian JM, Luchi M, Moffat RE, Hinthorn D. Quinolones and tendon ruptures. *South Med J.* 2000;93(5):488-91. Review.
7. Movin T, Gad A, Güntner P, Földhazy Z, Rolf C. Pathology of the Achilles tendon in association with ciprofloxacin treatment. *Foot Ankle Int.* 1997;18(5):297-9.
8. Keller A, Wagner E, Ortiz C, Mocoçain P, Figueroa M. Técnica quirúrgica. Sutura percutánea del tendón de Aquiles en rotura aguda espontánea. *Tobillo y Pie.* 2009;2(1):47-51.
9. Amlang MH, Christiani P, Heinz B, Zwipp H. The percutaneous suture of the Achilles tendon with the Dresden instrument. *Oper Orthop Traumatol.* 2006;18(4):287-99.