

# Abordaje artroscópico posterior en lesiones osteocondrales del astrágalo.

Batista, Jorge ; Maestu, Rodrigo ; Logioco, Lucas;  
Roncolato, Diego; Ortega Gallo, Pablo.

Consultorios de artroscopia Dr. Jorge Batista (C.A.J.B)  
Buenos Aires - Argentina

Fecha de Recepción: 18/03/2012  
Fecha de Aprobación: 16/04/2012

## Resumen

**Introducción:** Proponer el abordaje artroscópico posterior para el tratamiento de las lesiones osteocondrales del astrágalo ubicadas en zona 7, 8 y 9 de la grilla anatómica de Raikin y Elías.

**Material y método:** Se evaluaron 24 pacientes con un seguimiento promedio de 26,2 meses (R= 18-84) luego del tratamiento artroscópico vía posterior de las lesiones osteocondrales del astrágalo. Se utilizó el score AOFAS para tobillo y retropié, efectuándose 4 preguntas al momento de la evaluación:

- 1- Si estaban satisfechos con el resultado.
- 2- Si volverían a someterse a la intervención.
- 3- Si presentaban dolor en los portales.
- 4- Si habían retomado el nivel de actividad física previa.

**Resultados:** El score AOFAS post operatorio fue de 92 (R= 85- 100). Todos los pacientes estuvieron satisfechos con el resultado de la cirugía y volverían a someterse a la intervención. Dos pacientes presentaron complicaciones postquirúrgicas inmediatas leves: 1 equimosis y 1 hipoestesia transitoria del talón. El 50% de los pacientes presentó induración y dolor en los portales durante los primeros 2 meses postquirúrgicos. El 25% no pudo retomar el nivel de actividad física previa.

**Conclusiones:** El abordaje artroscópico posterior resulta una alternativa terapéutica segura y efectiva para el tratamiento de estas lesiones.

## Abstract

**Introduction:** Our propose is the posterior arthroscopic approach for treatment of talus osteochondral lesions located in zone 7, 8 and 9 of Raikin and Elias anatomical grid scheme.

**Material and Method:** We evaluated 24 patients with an average follow-up of 26.2 months (R= 18-84) after posterior arthroscopic treatment of osteochondral lesions of the talus. The AOFAS score for ankle and hindfoot was used and 4 questions at the time of the evaluation were made:

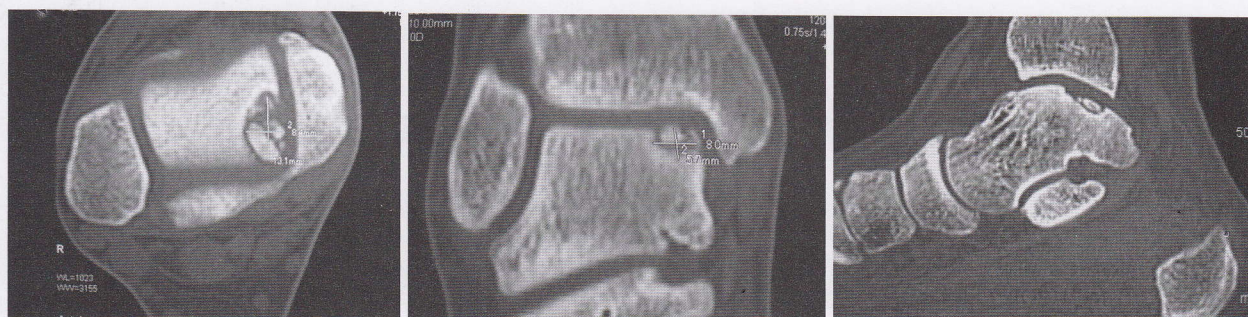
- 1- Satisfaction with surgical outcome
- 2- Whether they would be subject to the intervention again
- 3- If pain in the portals were present
- 4- If they had resumed their prior physical activity level

**Results:** Post operative AOFAS score was 92 (R= 85- 100). All patients were satisfied with the surgery outcome and would be subject to the intervention again. Two patients (8,33%) had immediate mild post-operative complications: 1 equimosis and 1 transitory hypoesthesia of the heel. The 50% of the patients presented induration and pain in the portals within 2 months after the surgery. The 25% was unable to resume their prior physical activity level.

**Conclusions:** The posterior arthroscopic approach is a safe and effective therapeutic alternative for the treatment of these injuries.

PALABRAS CLAVE | Artroscopia posterior, osteocondritis, astrágalo, tobillo.  
KEY WORD | Posterior arthroscopic, osteochondral, talus, ankle.  
PALAVRAS CHAVE | Os Trigonum, instabilidade, artroscopia posterior, tornozelo.





**Fig.1A** |

TAC Corte axial (Zona 7 de Raikin y Eliúas).

**Fig.1B** |

TAC Corte coronal lesiõn zona 7 (Raikin y Eliúas)

**Fig.1C** |

TAC Corte sagital (Zona 7 de Raikin y Eliúas)

## Resumo

**Objetivo:** Avaliar a instabilidade lateral residual do tornazelo após a ressecção artroscópica do Os trigonum.

**Material e método:** 29 tornazelos com diagnóstico de Os Trigonum. Média de idade: 27 anos (R=17-36). 21 homens, 8 mulheres. A média de seguimento foi de 35 meses. (R=14-62) Foi utilizado no pós-operatório o score AOFAS e SF 36. Foram efetuadas radiografias com stress (gaveta anterior e bocejo externo) antes de depois do tratamento de ambos os tornazelos.

**Resultados:** O score AOFAS teve média de 95 (R=90-100) enquanto o SF 36 apresentou um resultado excelente em todos os casos, exceto 1 em que o paciente continuou sentindo dores, não manifestando instabilidade subjetiva nem objetiva. As radiografias com stress evidenciaram uma gaveta anterior com média de 2,6mm (R=0,6-3mm) e um bocejo externo com média de 12 graus (R=4-17) não havendo diferenças significativas (P>0.05) a respeito do Rx pré-tratamento do tornazelo lesionado e do tornazelo contralateral.

**Conclusão:** Nenhum dos pacientes que realizaram cirurgia por via artroscópica posterior apresentou instabilidade subjetiva, nem objetiva no pós-operatório. As radiografias com stress não mostraram diferenças significativas a respeito dos Rx pré-tratamento e dos Rx contralaterais. Todos os pacientes retomaram suas práticas esportivas de antes da lesão.

## Introducción

Las lesiones osteocondrales del tobillo son lesiones relativamente poco frecuentes que involucran fundamentalmente el cartílago y el hueso subcondral del astrágalo, y se presentan con una incidencia variable que va del 0,020% según Niño Gomez y col, 0,09% según Berndt y Harty, 1,5 % según Devesa Cabot y hasta un 4% según van Dijk<sup>(27)</sup>, provocando dolor e incapacidad en el paciente para realizar actividades deportivas hasta limitarlos, en algunos casos, en las actividades de la vida diaria.<sup>(3, 4, 8, 12, 13, 17)</sup>

Estas lesiones pueden aparecer en cualquier localización del astrágalo siendo las anterolaterales y las posteromediales las localizaciones más frecuentes, pero también vemos otras localizaciones con relativa frecuencia como las centrales.

Fue descrita por primera vez por Monro 1856, siendo Koenig en 1888 quien describió con mayor profundidad esta patología.<sup>(3, 4, 13, 23, 24, 26, 27, 28)</sup> La lesión osteocondral del astrágalo fue descrita por primera vez como una fractura por Rendú en 1932.<sup>(26)</sup>

Canale, Yvars, Roden, Pettine y Morrey muestran claramente la relación entre traumatismo y lesión.<sup>(4, 7, 13, 26)</sup>

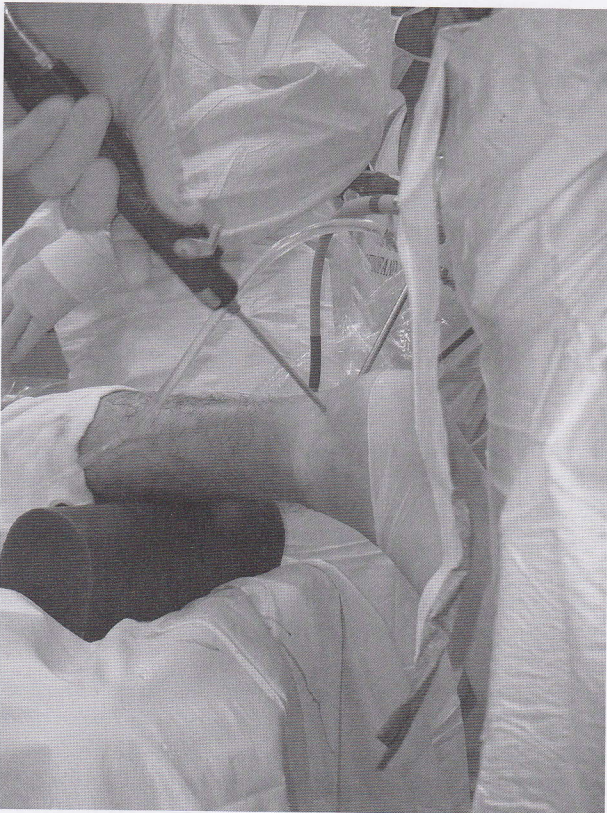Aún hoy continúan las controversias acerca de la etiología y patogénesis de estas lesiones.<sup>(23)</sup>

Los esguinces de tobillo y la inestabilidad residual, son la causa más ampliamente aceptada de aparición de esta patología que ha recibido diversas denominaciones a través de los años, como lesión osteocondral, defecto osteocondral, fractura transcondral, osteocondritis disecante y fractura intraarticular.<sup>(22, 25, 27, 28)</sup>

Parecería ser que, aquellas lesiones agudas relacionadas con un mecanismo brusco de producción, presentan una mejor evolución que aquellas lesiones crónicas en donde no puede relacionarse su aparición con un mecanismo definido.<sup>(3, 13, 18, 23, 24, 26, 27, 28)</sup> Se han propuesto otras etiologías para esta patología que intentan explicar aquellas lesiones bilaterales como ser factores vasculares, hormonales y hereditarios basados en pacientes que han tenido familiares que sufrieron la misma lesión o pacientes que han tenido lesiones osteocondrales en otra localización.<sup>(3, 8, 22, 23)</sup>

El factor hereditario propuesto por Wagoner y Cohn fue reintroducido en 1955 por Gardiner y Pick, sin embargo, sólo seis familias en su estudio han reportado casos de osteocondritis disecante en más de uno de sus miembros.<sup>(3)</sup>





**Fig.2** | ATC Posterior

criptos por Van Dijk para tratar las lesiones ubicadas en las zonas 7-8 y 9 de la misma.

Distintas alternativas terapéuticas han sido propuestas para tratar este tipo de lesiones, ya sea mediante el tratamiento conservador o quirúrgico, siendo este último enteramente artroscópico o a cielo abierto:

Resección del fragmento, curetaje, microfracturas, reposición y fijación del fragmento, transplante osteocondral, mosaico-plastia y cultivo de condrocitos. Dichos tratamientos han sido presentados por distintos autores con diferentes porcentajes de éxito, según las publicaciones en la literatura de los últimos 15 años. <sup>(2, 3, 6, 9, 10)</sup>

Diversos autores han presentado resultados satisfactorios por encima del 85% mediante el tratamiento artroscópico reseccando el fragmento y efectuando debridamiento de la lesión y microfracturas. <sup>(11, 12, 14, 15, 18, 25, 29)</sup>

Nosotros creemos que, el abordaje artroscópico posterior para el tratamiento de las lesiones osteocondrales ubicadas en las zonas 7-8 y 9 de Raikin y Elías, nos brinda una excelente visión y maniobrabilidad para el tratamiento endoscópico de estas lesiones, causando una menor morbilidad postoperatoria, reduciendo los tiempos de retorno a la práctica deportiva y/o laboral en relación a los procedimientos a cielo abierto y con escasísimas complicaciones. <sup>(16, 27, 28)</sup> (FIG. 2)

Existen diversas clasificaciones basadas en los estudios complementarios de diagnóstico para este tipo de lesiones.

La primera fue la clasificación radiológica de Berndt y Harty (1959), posteriormente en el año 1993, Ferkel y Sgaglione desarrollaron una clasificación basada en los estudios de tomografía axial computada. <sup>(1, 3, 21)</sup>

Finalmente Anderson y cols, desarrollaron una clasificación a partir de su experiencia en resonancia magnética nuclear en la cual introdujeron en la clasificación las lesiones GI del astrágalo (edema medular óseo). <sup>(1, 21)</sup>

Estos estudios, con sus respectivas clasificaciones, nos permiten efectuar un diagnóstico de certeza y, a la vez, evaluar las vías de abordaje más convenientes y las conductas terapéuticas en el tratamiento de las lesiones osteocondrales del astrágalo. <sup>(1, 3, 4, 14, 15, 16, 17, 18, 22, 23)</sup>

En el año 2007, Raikin y Elías proponen una grilla para clasificar las lesiones osteocondrales del astrágalo en la cuál, de medial a lateral y de anterior a posterior, dividen al astrágalo en 9 cuadrantes. (FIG. 1A, 1B y 1C)

Basándonos en esta grilla, es que proponemos el abordaje artroscópico posterior mediante los dos portales clásicos des-

## Material y método

24 pacientes con diagnóstico de lesión osteocondral del astrágalo, confirmado por Rx, TAC y RMI, fueron evaluados con un seguimiento promedio de 26,2 meses luego de la resección del fragmento y debridamiento de la lesión osteocondral por vía artroscópica posterior.

Los resultados fueron evaluados mediante la utilización del score AOFAS para tobillo y retropié, efectuándose 4 preguntas al momento de la evaluación:

- 1- Si estaban satisfechos con el resultado quirúrgico.
- 2- Si volverían a someterse a la intervención.
- 3- Si presentaban dolor en los portales.
- 4- Si habían retomado el nivel de actividad física previa a la lesión.

## Resultados

Seguimiento postquirúrgico promedio de 26,2 meses (R= 18-84)

El score AOFAS promedio post operatorio fue de 92 (R= 85- 100).

Todos los pacientes refirieron estar satisfechos con el resultado de la cirugía y volverían a someterse a la intervención.



Dos pacientes presentaron complicaciones postquirúrgicas inmediatas leves: 1 paciente presentó una equimosis postquirúrgica y 1 paciente presentó hipoestesia transitoria del talón por lesión de la rama sensitiva del nervio calcáneo.

El 50% de los pacientes presentó induración y dolor en los portales durante los primeros 2 meses del postoperatorio.

El 25% no pudo retomar el nivel de actividad física previo a la lesión.

## ■ Discusión

La experiencia en el manejo del artroscopio y el conocimiento de la anatomía de la región posterior del tobillo, juegan un rol fundamental en la posibilidad de efectuar un tratamiento exitoso en las lesiones osteocondrales del astrágalo por vía artroscópica posterior.

Se describen 2 ligamentos en el compartimiento posterior del tobillo: el ligamento tibioperoneo posteroinferior (TPPI), con sus fascículos superficial y profundo (lig.transverso) y el ligamento peroneoastragalino posterior (PAP), con su accesorio el ligamento intermaleolar posterior.<sup>(9, 20)</sup>

El ligamento transverso representa un verdadero labrum posterior, incrementando la concavidad de la tibia, y se reconoce claramente durante la artroscopia posterior.

El ligamento intermaleolar posterior ha sido descrito recientemente por Rosenberg y col., quién lo identificó en el 56% de las disecciones cadavéricas y en el 19% de las imágenes de RMI. Otros autores como el Dr. Pau Golanó lo reconocen en el 100% de sus disecciones cadavéricas.<sup>(9)</sup>

El abordaje artroscópico posterior de tobillo con el paciente en decúbito ventral, ha sido ampliamente descrito por diversos autores ofreciendo una excelente visualización y acceso al tobillo posterior.<sup>(9, 20, 27, 28, 29)</sup>

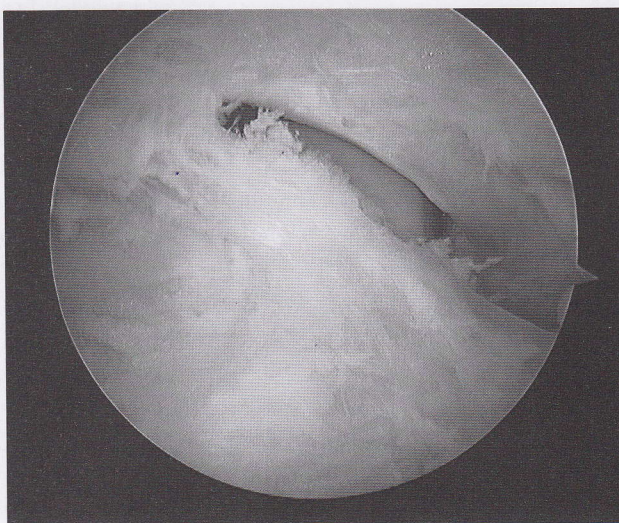
Una vez identificada la anatomía artroscópica posterior, debe researse el ligamento intermaleolar posterior, este gesto nos proporcionará un correcto abordaje a la articulación tibioastragalina posterior a través de una ventana trapezoidal bien definida, delimitada por el tendón del flexor propio del hallux hacia medial, el ligamento transverso hacia superior, el ligamento peroneo-astragalino posterior hacia lateral y la cola del astrágalo en su base. (FIG. 3A y 3B)

La conducta terapéutica dependerá de la sintomatología del paciente, del tiempo de duración de los síntomas, de si los mismos son en reposo o durante la actividad física, del tamaño y de la localización del defecto, y si se trata de un paciente virgen de tratamientos quirúrgicos o si estamos ante la presencia de una recidiva de una lesión osteocondral ya tratada en forma quirúrgica previamente.

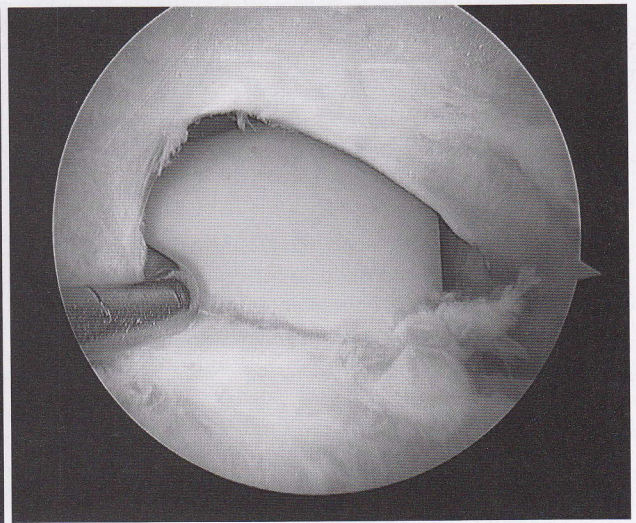
Existe consenso generalizado que, ante una lesión osteocondral sintomática que fracasó con el tratamiento conservador, el tratamiento primario de elección es el artroscópico con resección del fragmento, curetaje y microfracturas. (FIG. 4A, 4B y 4C)

Autores como Lee, van Dijk y Therman, entre otros, muestran resultados satisfactorios por encima del 85% con esta técnica quirúrgica, sin embargo, en todas estas publicaciones la lesión es abordada por vía artroscópica anterior.<sup>(12, 25, 26, 27, 28, 29)</sup>

Nosotros consideramos que, debido a la convexidad de la cúpula astragalina, las lesiones localizadas en las zonas 7-8 y 9

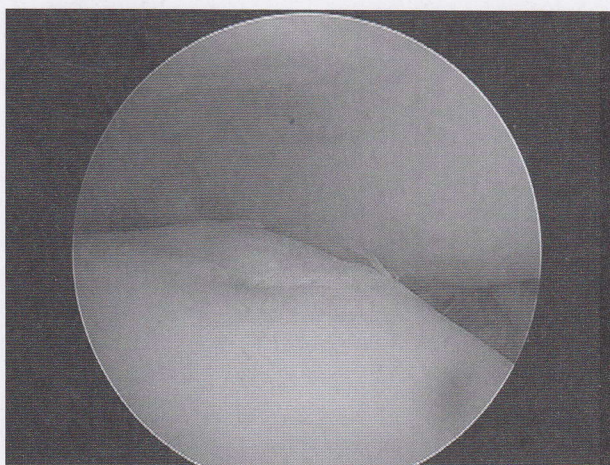


**Fig.3A** |  
Lig.intermaleolar posterior

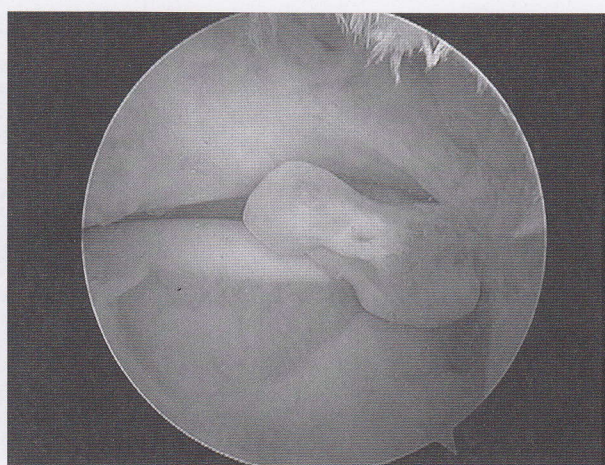


**Fig.3B** |  
Cadilátero de entrada retirando el ligamento intermaleolar posterior

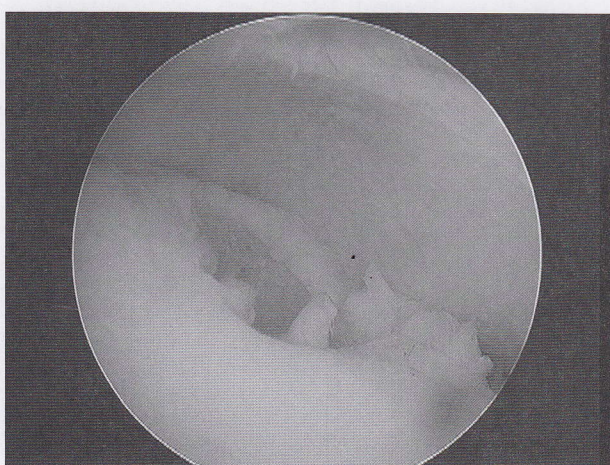




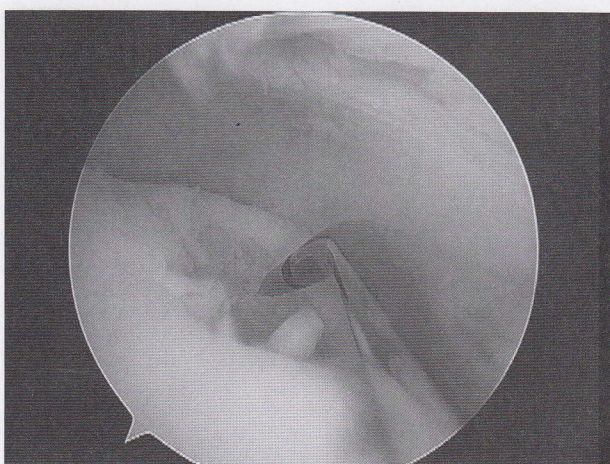
**Fig.4A** | Lesión posteromedial



**Fig.5** | Cuerpo libre



**Fig.4B** | Fragmento resecado



**Fig.4C** | Microfractura

de Raikin y Elías son más fáciles de abordar artroscópicamente por vía posterior.

Van Dijk y cols., presentaron 130 artroscopías posteriores de tobillo a través de los abordajes posterolateral y posteromedial sin complicaciones y con excelentes resultados.<sup>(17, 18, 19)</sup>

Ferkell y cols. han presentado 612 artroscopías anteriores y posteriores de tobillo con menos del 9 % de complicaciones.<sup>(22)</sup> Un extensivo conocimiento de la anatomía artroscópica de la región disminuirá la aparición de complicaciones y permitirá tratar exitosamente estas patologías por vía posterior.

Si bien ha sido mencionado que el tratamiento mediante resección del fragmento curetaje y microfracturas actualmente es el tratamiento de elección, debemos mencionar que, en nuestra casuística, tenemos resultados similares con la resección del fragmento y el curetaje sin microfracturas. (FIG. 5)

Consideramos que, si técnicamente resulta accesible realizar las microfracturas, lo hacemos; mientras que, si por hacer las mismas lesionamos cartilago sano, preferimos no hacerlo.

En el postoperatorio le indicamos al paciente deambular sin apoyo por dos semanas no impidiéndole realizar ejercicios de movilidad en flexión y extensión.

El retorno a la actividad deportiva oscila entre los 5 y 6 meses del postoperatorio.

## ■ Conclusiones

El abordaje artroscópico posterior resulta una alternativa terapéutica segura y efectiva para el tratamiento de estas lesiones.

La resección del fragmento por vía artroscópica posterior resulta técnicamente simple, reproducible, segura y con escasas complicaciones de relevancia clínica.



## Referencias Bibliográficas

1. **Anderson, I.F. and Crichton, M.B.:** Osteochondral Fractures of the Dome of the Talus. *J. Bone and Joint Surg.*, 71-A, pp 1143-1152, 1989.
2. **Baker Jr. C. L., Morales R.W.:** Arthroscopic Treatment of Transchondral Talar Dome Fractures: A Long-term Follow-up Study. *Arthroscopy* . Vol. 15, Nro 2 , pp197-202, 1999.
3. **Barrera Oro Ariel, Lapera Miguel F.,** Nuestra Experiencia en el Tratamiento Artroscópico de las Fracturas Transcondrales del Astrágalo. *Rev. Arg. de Artroscopia* Vol.1 Nro.1, p38, 1994.
4. **Berndt, A., and Hartly, M.:** Transchondral Fractures (Osteochondritis Dissecans) of the Talus. *J. Bone and Joint Surg.* 41-A, pp 988-1019, 1959.
5. **Canale, T., Belding, R.:** Osteochondral Lesions of the Talus. *J. Bone Joint Surg.* Vol. 62-A, pp 97-102, 1980.
6. **Carreira Filho Adayr, Papaleo Mena, H., Fukio Tiba, W. Y col.:** Osteocondrite do tálus: estudo evolutivo de casos tratados quirúrgicamente. *Rev. Bras. Ortop.* Vol. 28, Nro. 7, pp 427-432, 1993.
7. **Cohen, Frank, A, et Al.:** Arthroscopic Treatment of Osteochondral lesions of the Talar Dome. *Arthroscopy*, Vol. 5, Nro. 1, pp 57-61, 1989.
8. **Devesa Cabo, F., Yubero Pascual, J., y col.:** Lesiones osteocondrales del astrágalo. *Rev. Esp. Ortop. Traum.*, 33 IB nro. 1 (67-72), 1989.
9. **Golano P, Mariani P, Rodriguez-Niedenfuhr M, et all.** "Arthroscopic Anatomy of the Posterior Ankle Ligaments". *Arthroscopy: The Journal of Arthroscopic and Related Surgery*, Vol. 18, (4): 353-358, 2002.
10. **Hangody, L., Kish, G., Kárpáti, Z., et Al.:** Treatment of Osteochondritis Dissecans of the Talus: Use of the Mosaicplasty Technique- A Preliminary Report. *Foot & Ankle Int.*, Vol. 18, Nro. 10, pp 628-634, 1997.
11. **Kitaoka, H, B., Alexander, I, J., et Al.:** Clinical Rating Systems for the Ankle-Hindfoot, Midfoot, Hallux, and Lesser Toes. *Foot & Ankle Int.*, Vol. 15, pp 349-353, 1994.
12. **Lee Keun-Bae Æ Long-Bin Bai Æ Jae-Yoon Chung Æ Jong-Keun Seon.** Arthroscopic microfracture for osteochondral lesions of the talus. *Knee Surg Sports Traumatol Arthrosc* (2010)18:247-253.
13. **Niño Gomez, D., Macklin Vadell, A., Rodríguez Castells, F. Y cols.:** Fracturas Condrales del Domo Astragalino. *Revista de la Asociación Argentina de Ortopedia y Traumatología* 58(2): pp167-72, 1993.
14. **Pettine, K., Morrey, B.:** Osteochondral Fractures of the Talus. A Long-Term Follow Up. *J. Bone Joint Surg.* Vol. 69-B, Nro 1, pp 89-92, 1987.
15. **Pritsch, M., Horoshovsky, H., and Farine, I.:** Arthroscopic Treatment of Osteochondral Lesions of the Talus. *J. Bone and Joint Surg.* 68-A, pp 862-864, 1986.
16. **Raikin Steven M., M.D.1; Elias Ilan, M.D.1; Zoga, Adam C. M.D.2; Morrison William B. M.D.2; Besser Marcus P., M.D.3; Schweitzer Mark E., M.D.4** "Osteochondral Lesions of the Talus: Localization and Morphologic Data from 424 Patients Using a Novel Anatomical Grid Scheme" *Foot & Ankle International*/Vol. 28, No. 2/February 2007
17. **Schneider Wolfgang and Knahr Karl.:** Scoring in forefoot surgery. A statistical evaluation of single variables and rating systems. *Acta Orthop. Scand.*, 69 (5): pp 498-504, 1998.
18. **Segura, P., Santiago, R., Mingo Saluzzi, C.:** Tratamiento artroscópico de las lesiones osteocondrales del astrágalo. *Rev. Arg. Artroscopia*, Vol. 7, Nro 2, pp 16-22, 2000.
19. **Simpson Michael, M.D.:** Talar Osteochondral Injuries in Athletes. *Operative Techniques in Sports Medicine*, Vol. 9, Nro. 1 pp 8-13, 2001.
20. **Stephen J. Voto, Ewing, J. et Al.:** Ankle Arthroscopy: Neurovascular and Arthroscopic Anatomy of Standard and Trans-Achilles Tendon Portal Placement. *Arthroscopy*, Vol. 5, Nro. 1, pp 41-46, 1989.
21. **Stephenson, K., Raines, R., Brodsky, J.:** Ankle Arthroscopy: Current Applications and Techniques. *Operative Techniques in Sports Medicine*, Vol. 7, Nro 1, pp 20-27, 1999.
22. **Stoller, D., Ferkel, R.** The Ankle and Foot. *Magnetic Resonance Imaging in Orthopaedics & Sports Medicine*, Second Edition. Lippincott-Raven Publishers, Philadelphia, Chapter 8, pp 443-595, 1997.
23. **Stone, James W.:** Osteochondral Lesions of the Talar Dome. *J. American Academy of Orthopaedic Surgeons*. Vol. 4 , pp 63-73, 1996.
24. **Stone James W.:** Arthroscopic Treatment of Osteochondral Lesions of the Talar Dome. *Sports Medicine and Arthroscopy Review*, Vol. 8, Nro. 4, pp 343-353, 2000.
25. **Thermann, H.:** Treatment of Osteochondritis Dissecans of the Talus: A Long-term Follow-up. *Sports Medicine & Arthroscopy Review*. Vol. 2, Nro 4, pp 284-288, 1994.
26. **Tol, J. L., Struijs, P. A., et Al.:** Treatment Strategies in Osteochondral Defects of the Talar Dome: a Systematic Review. *Foot & Ankle Int.*, Vol. 21, pp 119-126, 2000.
27. **van Dijk C. N, M. D., Ph. D., Scholten Peter E., M.D., and Krips Rover, M.D.** Technical Note. A 2-Portal Endoscopic Approach for Diagnosis and Treatment of Posterior Ankle Pathology. *Arthroscopy: The Journal of Arthroscopic and Related Surgery*, Vol 16, No 8 (November-December), 2000: pp 871-876.
28. **van Dijk C.N., P.A.J. de Leeuw and P.E. Scholten.** Hindfoot Endoscopy for Posterior Ankle Impingement. *Surgical Technique. J Bone Joint Surg Am.* 2009;91:287-298
29. **Zengerink M., van Dijk C.N.:** Football Traumatology. Current concept. From prevention to treatment. Osteochondral ankle defects. 8th Amsterdam foot & ankle course 2008. *Course Syllabus* pp 45-57.