

# Reemplazo total del tobillo: experiencia despues 65 casos

## Total ankle replacement: experience after 65 cases

Alvaro Santiago Guerrero Forero<sup>1</sup>, Alejandra Fonseca Carrascal<sup>1</sup>, Martha Lucía Pinzón Rivera<sup>2</sup>,  
Ricardo Rodríguez Ciodaro<sup>3</sup>, J Osuna Jiménez<sup>1</sup>

### Descriptores:

Articulación del tobillo/radiografía;  
Articulación del tobillo/cirugía;  
Osteoartritis/cirugía

### Keywords:

Ankle joint/radiography; Ankle joint/  
surgery; Osteoarthritis/surgery

<sup>1</sup> Santana Medical Center,  
Bogotá, Colombia.

<sup>2</sup> Servicio de Cirugía Reconstructiva  
Pie y Tobillo, Hospital Universitario  
Clínica San Rafael,  
Bogotá, Colombia.

<sup>3</sup> Servicio de Ortopedia y  
Traumatología, Hospital Universitario  
de San Jose, Bogotá, Colombia.

### Autor correspondiente:

Alvaro Santiago Guerrero Forero  
Calle 119 # 7-14,  
Bogotá, Colombia.  
Tel: 3174371932

E-mail: santiagoguerrero@hotmail.com

### Conflictos de interés:

no

### Recibido en:

15/10/2015

### Aceptado en:

12/12/2015

### RESUMEN

**Objetivo:** Describir los resultados clínicos, radiológicos, funcionales y complicaciones presentadas, en los pacientes sometidos a reemplazo total de tobillo con estos implantes e incluyendo las diferentes etiologías. **Métodos:** Se realiza un estudio de corte transversal, en el cual se pretende describir los resultados radiológicos, clínicos y funcionales del reemplazo total de tobillo en los pacientes operados por nuestro grupo de cirujanos de pie y tobillo entre enero del 2011 y julio del 2015. **Resultados:** Se incluyeron 65 pacientes en el estudio; 37 mujeres (57%) y 28 hombres (43%), Ningún caso bilateral. 62 casos (94,5%) fueron postraumáticos, 1 paciente (1,5%) con artropatía por hemofilia, 2 pacientes (3%) por artritis reumatoidea. La escala AOFAS prequirúrgica en promedio fue de 19 (rango de 10 a 32), al final del estudio la escala AOFAS mejoró a 83 en promedio (rango de 61 a 100). 60 pacientes estuvieron muy satisfechos con sus cirugías y 3 pacientes no estuvieron satisfechos. **Conclusiones:** En nuestra experiencia el reemplazo total del tobillo es un procedimiento que cumple con el objetivo principal del tratamiento de la artrosis tibiotalar el cual es mejorar el dolor. Adicionalmente el procedimiento mejora o preserva la movilidad articular lo que permite conservar un adecuado patrón de marcha, reduce el compromiso degenerativo en las articulaciones vecinas y los pacientes reportan mayores tasas de satisfacción. En nuestra experiencia la mayor complicación intraoperatoria correspondió a la fractura de los maléolos y en el postoperatorio a la dehiscencia de suturas. Se evidenció también que la mejoría clínica es progresiva y que alrededor de los 12 meses del postoperatorio el paciente ha resuelto los síntomas prequirúrgicos. En términos cuantitativos la escala AOFAS demostró una mejoría significativa en los pacientes con seguimiento a mas largo plazo.

### ABSTRACT

**Objective:** Describe the clinical, radiological, functional outcomes and the complications in the patients who underwent a total ankle replacement with these implants and including the different etiologies. **Methods:** This is a simple cross-sectional study in which the radiological, clinical and functional results of patients who underwent total ankle replacement performed by our surgical foot and ankle team, from January 2011 until July 2015 will be described. **Results:** Sixty-five patients where included in the study, 37 females (57%) and 28 males (43%). No case was bilateral. 62 cases (94.5%) were posttraumatic. 1 patient, 1.5%, had a hemophilic arthropathy. Two patients (3%) had rheumatoid arthritis. The AOFAS scale before surgery had an average score of 19 (range 10-32), at the end of the study the AOFAS scale improved and had average score of 83 (range 61-100). Sixty patients were very satisfied with their surgeries and 3 patients were not satisfied with their results. **Conclusions:** In our experience the total ankle replacement is a procedure that achieves the main objective of the tibiotalar arthrosis treatment, which is to relieve pain. In addition to this, it improves or preserves the articular motility, this allows to maintain an adequate gait pattern, reduces the degenerative compromise of the nearby joints and the patients report high levels of satisfaction. In our experience the main intraoperative complication was the fracture of the malleoli and the postoperative wound dehiscence. We also, observed that clinical improvement is progressive and the patient resolves their presurgical symptoms around 12 months after the procedure. Quantitatively, the AOFAS scale showed an important improvement in the patients with the longest long term follow up.

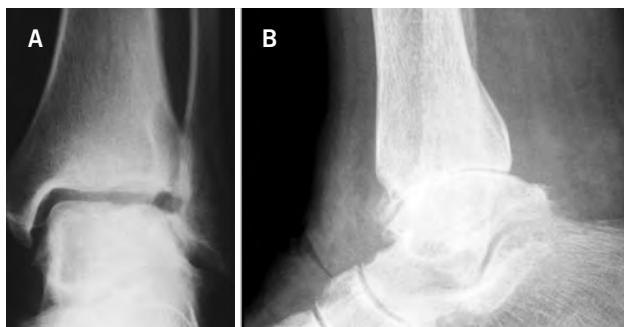## INTRODUCCIÓN

La osteoartrosis de tobillo en sus estados avanzados es una condición que limita severamente la función del paciente, generando dolor y disminuyendo la calidad de vida. En esta patología encontramos cambios degenerativos de la articulación tibiotalar dados por formación de osteofitos, aumento de la esclerosis del hueso subcondral, disminución del espacio articular y formación de cuerpos libres intraarticulares.<sup>(1)</sup>

Sin importar la articulación comprometida en un proceso de osteoartrosis, los objetivos del tratamiento son: mejoría del dolor y la restauración de la función articular. Estos objetivos son difíciles de lograr debido a la incapacidad actual de la ciencia médica para prevenir o revertir el proceso degenerativo del cartílago hialino.

La articulación tibiotalar presenta algunas características biomecánicas que la diferencian de otras articulaciones del miembro inferior como la menor área de contacto por milímetro cuadrado lo cual hace que las presiones a las que está sometido el cartílago de esta articulación sean más altas. El tobillo es más vulnerable a situaciones que produzcan mal alineamiento articular, siendo el trauma (fracturas o lesiones ligamentarias) la principal causa de artrosis de tobillo.<sup>(1-3)</sup> (Figura 1).

Para el tratamiento de la artrosis en estados avanzados, la artrodesis, hasta hace poco, era considerada como el patrón de oro en la literatura, mostrando buenos resultados, mejorando el dolor del paciente, la marcha y facilitando las actividades cotidianas, a pesar del sacrificio de la movilidad de la articulación. La pérdida de la función de la articulación tibiotalar, que es una articulación que transmite cargas, genera secundariamente artrosis en las articulaciones adyacentes; por esta razón



**Figura 1.** A) Proyección anteroposterior de radiografía de tobillo; B) Se observan cambios artrósicos dados por disminución severa del espacio articular, aumento de la esclerosis del hueso subcondral y formación de osteofitos tibiales y talares

la artroplastia total de tobillo se constituye en una alternativa importante para el tratamiento de la artrosis tibio tarsiana, permitiendo conservar la función y disminuyendo el riesgo de cambios degenerativos de las articulaciones vecinas en el pie, siendo considerada en la actualidad, en algunos estudios, el patrón de oro, aunque no se cuente con reportes contundentes de la superioridad de la artroplastia sobre la artrodesis.<sup>(1-7)</sup>

Los criterios radiográficos para una adecuada alineación de la prótesis corresponden a: continuidad del eje tibial con el eje de la quilla del componente tibial de la prótesis; paralelismo del eje horizontal del componente tibial con el eje horizontal del componente talar; imagen circular correspondiente al cilindro del componente tibial en la proyección de mortaja. En el plano sagital la alineación del componente tibial depende de la inclinación que favorezca a cada caso en particular. En pacientes con hiper movilidad del tobillo se sugiere una inclinación menor que en pacientes con rigidez articular importante.<sup>(8)</sup>

En las prótesis de inserto fijo la alineación del componente talar depende del éxito del posicionamiento del componente tibial.

El seguimiento radiográfico muestra que en el tiempo aumenta la presencia de quistes óseos periprotésicos que en las prótesis de inserto fijo son menos frecuentes y las líneas radiolúcidas (que no necesariamente significan aflojamiento temprano) son más periféricas y elongadas en estas últimas. Las prótesis de inserto móvil presentan radiográficamente más cambios en el trabeculado metafisario periprotésico.<sup>(9)</sup> Aunque en muchos casos la presencia de quistes óseos y líneas radiolúcidas no generan síntomas en el paciente, pueden ser en el futuro una razón para practicar una revisión.

Gracias al avance en el diseño de las prótesis de última generación y en las técnicas para implantarlas, las indicaciones para el reemplazo total de tobillo son cada vez más amplias. Se considera hoy un método de tratamiento efectivo, equiparable con los buenos resultados de la artrodesis, pero con la ventaja de preservar un buen porcentaje de la movilidad lo cual es mejor percibido por los pacientes, según reportan los estudios de satisfacción al respecto. En la literatura reciente y con estudios a más largo plazo se ha venido demostrando que la artroplastia total de tobillo dejó de ser un tratamiento experimental y ha pasado a ser una solución efectiva para el manejo de la artrosis tibiotalar. En la opinión de los expertos, los resultados clínicos, radiológicos y funcionales son directamente proporcionales a la experticia del cirujano.<sup>(1,2,5,10)</sup>

En nuestro país no existen reportes de los resultados del reemplazo total del tobillo con la prótesis de Salto y Salto Talaris. Nuestro objetivo es describir los resultados clínicos, radiológicos, funcionales y complicaciones presentadas, en los pacientes sometidos a reemplazo total de tobillo con estos implantes e incluyendo las diferentes etiologías.

## MÉTODOS

Se realiza un estudio de corte transversal, en el cual se pretende identificar resultados radiológicos, clínicos, funcionales y complicaciones del reemplazo total de tobillo en los pacientes operados por nuestro grupo de cirujanos de pie y tobillo entre enero del 2011 y julio del 2015.

Se realizó el estudio en 65 pacientes a quienes se les practicó cirugía de reemplazo total de tobillo con diagnóstico de artrosis por diferentes etiologías con las prótesis Salto y Salto Talaris. Se incluyeron los pacientes operados entre enero de 2011 y julio de 2015 con un seguimiento máximo de 4 años y mínimo de 4 meses, se evaluó cada paciente con la escala AOFAS pre y postquirúrgicamente y se evaluaron radiografías postquirúrgicas inmediatas y anualmente en cuanto a alineación y signos de aflojamiento.

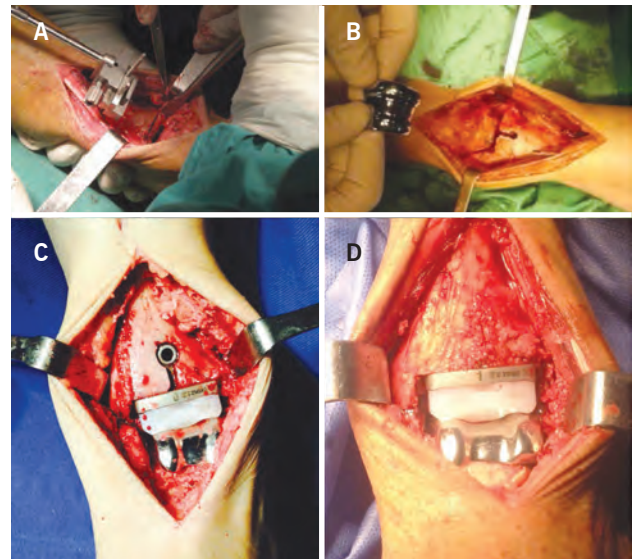
Se excluyeron del estudio pacientes que fueron llevados a cirugía de revisión a quienes el reemplazo primario les fue implantado por un cirujano diferente.

## Descripción quirúrgica

Bajo anestesia general o regional y complementando con un bloqueo al tobillo y o poplíteo, se posiciona al paciente en decúbito supino y se controla la rotación externa de la extremidad mediante la colocación de un bulto bajo la cadera ipsilateral. Se consigue la isquemia preoperatoria mediante la expresión por gravedad y el uso de torniquete neumático en el muslo.

Se practica un abordaje anterior estándar al tobillo, se identifica la rama cutánea del nervio peroneo superficial la cual se protege, se continua con la incisión del retináculo guiada por el recorrido del extensor hallucis longus, disección a través del plano intermuscular entre el tibial anterior y el extensor hallucis longus, se identifica el paquete neurovascular tibial anterior el cual se protege y rechaza lateralmente. Se identifica e incide la cápsula tibiotalar longitudinalmente hasta exponer suficientemente la metáfisis distal de la tibia, las goteras lateral y medial del tobillo, el domo y el cuello del talo. Con osteótomo se reseca el osteofito anterior de la tibia

asegurandose de llevar el nivel del corte hasta la altura de la porción mas profunda del plafond tibial. Resección del osteofito del talo, consiguiendo identificar claramente la unión entre el cuello y el cuerpo del mismo. Se continua con el montaje de la guía de alineamiento tibial paralela a la cortical anterior, cuidando tener en cuenta la inclinación a la altura del plafond tibial; se procede a la medición con el dispositivo correspondiente del tamaño del componente tibial, teniendo como referencias la gotera medial del tobillo y la sindesmosis tibioperonea; montaje de la guía y corte tibial, medición del domo talar y acople progresivo de los dispositivos guía, para los cortes del domo del astrágalo, corte posterior anterior y lateral del mismo. Es importante asegurarse de no tener pinzamiento alguno a la altura de las goteras o la porción posterior del tobillo; montaje de la prótesis de prueba escogiendo la altura del inserto según las pruebas de estabilidad y siguiendo las medidas de tamaño correspondientes a las guías para tal fin. Montaje de la prótesis definitiva repitiéndose las pruebas de estabilidad tanto de las estructuras ligamentarias como del implante en si mismo. Aplicación de injerto óseo rellenando el defecto de la cortical anterior de la metáfisis distal de la tibia (Figura 2). Se suspende la isquemia neumática, se revisa perfusión y hemostasia, lavado y aplicación de haemovac. Cierre por planos de profundo a superficial, involucrando la cápsula articular,



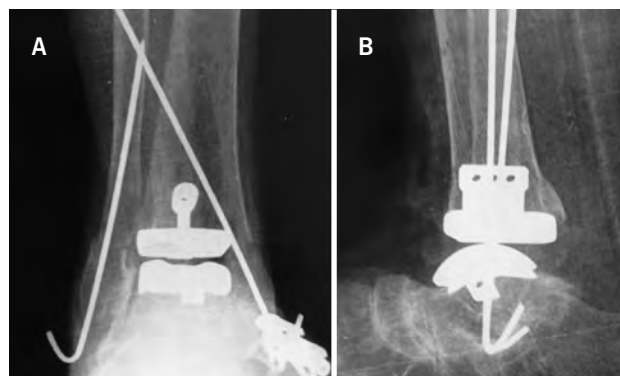
**Figura 2.** A) Posicionamiento de la guía de corte; B) Abordaje anterior al tobillo con cortes tibial y talar terminados C) Componentes protésicos definitivos implantados; D) Aplicación de injerto en la tibia

el retináculo extensor, el tejido celular subcutáneo y la piel con puntos separados anti tensión. Se inmoviliza con férula posterior en neutro, la cual se retira a las tres semanas y se reemplaza por una inmovilización con bota tipo walker no articulado, por tres semanas más y permitiendo al paciente marcha con apoyo progresivo, durante estas últimas tres semanas se permite al paciente el retiro de la bota para movilidad activa del tobillo, a la sexta semana se inicia terapia física para entrenamiento en marcha con apoyo completo, arcos de movilidad, propiocepción, equilibrio y fortalecimiento, se sugiere uso de media de compresión, por lo menos durante los primeros 6 meses del postoperatorio.

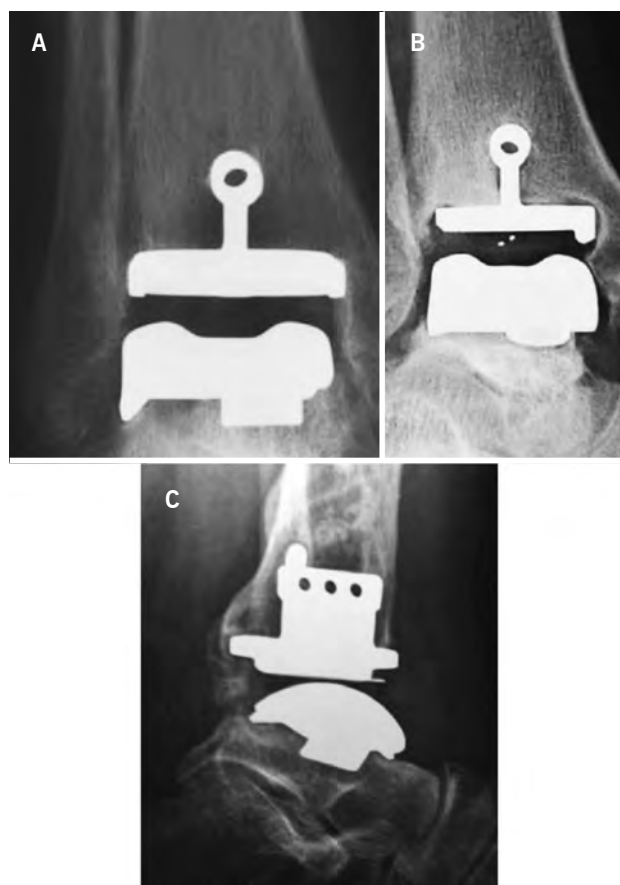
## RESULTADOS

Se incluyeron 65 pacientes en el estudio; 37 mujeres (57%) y 28 hombres (43%), ningún caso bilateral. 62 casos (94.5%) fueron postraumáticos, 1 paciente (1,5%) con artropatía por hemofilia, 2 pacientes (3%) por artritis reumatoidea; 2 pacientes mostraron mal alineamiento del tobillo en varo, ninguno en valgo, las cuales se corrigieron en un caso realizando un primer tiempo quirúrgico para alineamiento y en otro caso durante la cirugía de reemplazo protésico. El seguimiento máximo al final del estudio fue de 4 años y el mínimo de 4 meses, la escala AOFAS prequirúrgica en promedio fue de 19 (rango de 10 a 32), al final del estudio la escala AOFAS mejoró a 83 en promedio (rango de 61 a 100). 60 pacientes estuvieron muy satisfechos con sus cirugías y 3 pacientes no estuvieron satisfechos. Dentro de las complicaciones intraoperatorias solo tuvimos fracturas maleolares en 4 pacientes (6%) una del maléolo lateral otra bimalleolar y una del maléolo medial las cuales se trataron mediante osteosíntesis con clavos sin ser una complicación desfavorable para el resultado final del paciente (Figura 3). Dentro de las complicaciones postoperatorias tuvimos tres pacientes (4,6%) con dehiscencia de la herida quirúrgica y un aflojamiento séptico (1,5%) que requirió extracción de los componentes protésicos.

En los resultados radiológicos no encontramos mal alineamiento en el plano sagital, coronal y axial, hay evidencia de quistes periprotésicos y líneas radiolúcidas en 4 pacientes (6%) y estos hallazgos fueron evidentes en controles posteriores a los 12 meses de seguimiento. En ninguno de los casos mencionados el hallazgo radiográfico se relacionó con síntomas desfavorables en los pacientes (Figura 4).



**Figura 3.** A y B) Proyecciones anteroposterior y lateral de radiografía de tobillo; postoperatorio de reemplazo total de tobillo en el que se observa fractura bimalleolar la cual ocurrió en el intraoperatorio; tratada en el mismo tiempo quirúrgico mediante osteosíntesis con clavos de kirschner



**Figura 4.** A, B y C) Proyecciones anteroposterior, mortaja y lateral de radiografía de tobillo en las cuales se observan líneas radiolúcidas a nivel del componente tibial, sin ocasionar síntomas en el paciente

Es importante anotar que el paciente al que se le realizó realineamiento del retropié en un primer tiempo quirúrgico presentó mejoría importante de la sintomatología lo

cual retrasó por un tiempo prolongado la necesidad de practicar la cirugía de reemplazo total de tobillo.

## DISCUSIÓN

El reemplazo total de tobillo es una técnica que cumple satisfactoriamente con el objetivo de solucionar la sintomatología relacionada con la artrosis tibiotalar. Los implantes actuales permiten que los resultados a corto mediano y largo plazo no sean inferiores, y en muchos casos superiores, a los de la fusión de la articulación.<sup>(1,2,5-7)</sup>

El mercado de la prótesis ofrece diversos diseños que intentan reproducir la biomecánica del tobillo.<sup>(6,7,9,11)</sup>

El diseño anatómico que ofrecen las prótesis Salto y Salto Talaris la hacen confiable y reproducible. Salto ofrece un inserto móvil y Salto Talaris un inserto fijo. La evolución en el diseño de estas prótesis condujo a que en la actualidad solo se implanten prótesis de inserto fijo, razón por la cual en los primeros pacientes de nuestro estudio implantamos prótesis tipo Salto y en los más recientes Salto Talaris. Aunque los estudios no son conclusivos no hay una diferencia estadísticamente significativa entre los diseños.<sup>(1,2)</sup>

Nuestro estudio ofrece como fortaleza un número de pacientes y tiempo de seguimiento significativos. Igualmente la adherencia al tratamiento y la continuidad del seguimiento mejoran la validez del mismo.

En nuestros pacientes encontramos una mejoría significativa en cuanto a la escala AOFAS prequirúrgica (promedio 19) y posquirúrgica (promedio 83). Es de anotar que los pacientes con seguimiento a más largo plazo presentan un mayor puntaje en la escala.

La complicación intraoperatoria más frecuente es la fractura de los maléolos, la cual se soluciona en el mismo tiempo quirúrgico y en el seguimiento no desfavorece el resultado final.

La complicación postoperatoria más frecuente correspondió a la dehiscencia de sutura (3 pacientes) las cuales se resolvieron posterior al uso de sistema de succión continua tipo VAC.

Durante el tiempo que hemos venido implantando prótesis de tobillo, nos hemos sentido más cómodos en la medida en que ganamos experiencia. Es de suponer que con una técnica más depurada los resultados clínicos, radiológicos y funcionales son mejores.

El reemplazo total de tobillo es un procedimiento que mejora el dolor y la limitación funcional secundaria a la artrosis. Adicionalmente el procedimiento mejora o preserva la movilidad articular lo que permite conservar

un adecuado patrón de marcha, reduce el compromiso degenerativo en las articulaciones vecinas y los pacientes reportan mayores tasas de satisfacción.<sup>(1,2,5-7,11,12)</sup>

En nuestra experiencia la mayor complicación intraoperatoria correspondió a la fractura de los maléolos y en el postoperatorio a la dehiscencia de suturas. Se evidenció también que la mejoría clínica es progresiva y que alrededor de los 12 meses del postoperatorio el paciente ha resuelto los síntomas prequirúrgicos. Siempre se debe conseguir un correcto alineamiento del retropié y del tobillo lo cual es clave para conseguir resultados satisfactorios.<sup>(13,14)</sup>

Nuestros resultados son equiparables a los de la literatura en cuanto a la relación experticia del cirujano y éxito clínico, funcional y radiológico.<sup>(1,2,6-8,11,12)</sup>

## CONCLUSIONES

La puntuación en la escala AOFAS mejora significativamente en el postoperatorio de pacientes sometidos a reemplazo total de tobillo. En la misma proporción la puntuación mejora a mayor tiempo de seguimiento.

En algunos casos, radiográficamente las prótesis de salto y salto talaris presenta quistes y líneas radiolúcidas periprotésicas alrededor del año de seguimiento, situación que no se relaciona con síntomas y no podríamos concluir que necesariamente signifique aflojamiento.

## BIBLIOGRAFÍA

1. Chou LB, Coughlin MT, Hansen S Jr, Haskell A, Lundeen G, Saltzman CL, Mann RA. Osteoarthritis of the ankle: the role of arthroplasty. *J Am Acad Orthop Surg.* 2008;16(5):249-59.
2. Easley ME, Adams SB Jr, Hembree WC, DeOrio JK. Results of total ankle arthroplasty. *J Bone Joint Surg Am.* 2011;93(15):1455-68. Review.
3. Giannini S, Buda R, Faldini C, Vannini F, Romagnoli M, Grandi G, Bevoni R. The treatment of severe posttraumatic arthritis of the ankle joint. *J Bone Joint Surg Am.* 2007;89 Suppl 3:15-28.
4. Joseph RM. Osteoarthritis of the ankle: bridging concepts in basic science with clinical care. *Clin Podiatr Med Surg.* 2009;26(2):169-84. Review.
5. Kwon DG, Chung CY, Park MS, Sung KH, Kim TW, Lee KM. Arthroplasty versus arthrodesis for end-stage ankle arthritis: decision analysis using Markov model. *Int Orthop.* 2011;35(11):1647-53.
6. Leszko F, Komistek RD, Mahfouz MR, Ratron YA, Judet T, Bonnin M, et al. In vivo kinematics of the total ankle prosthesis. *Foot Ankle Int.* 2008;29(11):1117-25.
7. Flavin R, Coleman SC, Tenenbaum S, Brodsky JW. Comparison of gait after total ankle arthroplasty and ankle arthrodesis. *Foot Ankle Int.* 2013;34(10):1340-8.

8. Nodzo SR, Miladore MP, Kaplan NB, Ritter CA. Short to midterm clinical and radiographic outcomes of the Salto total ankle prosthesis. *Foot Ankle Int.* 2014;35(1):22-9Erratum in: *Foot Ankle Int.* 2014;35(7):743.
9. Bonnin M, Gaudot F, Laurent JR, Ellis S, Colombier JA, Judet T. The Salto total ankle arthroplasty: survivorship and analysis of failures at 7 to 11 years. *Clin Orthop Relat Res.* 2011; 469(1):225-36.
10. Haskell A, Mann RA. Perioperative complication rate of total ankle replacement is reduced by surgeon experience. *Foot Ankle Int.* 2004;25(5):283-9.
11. K Schenk K, Lieske S, John M, Franke K, Mouly S, Lizee E, Neumann W. Prospective study of a cementless, mobile-bearing, third generation total ankle prosthesis. *Foot Ankle Int.* 2011; 32(8):755-63.
12. Schweitzer KM, Adams SB, Viens NA, Queen RM, Easley ME, Deorio JK, Nunley JA. Early prospective clinical results of a modern fixed-bearing total ankle arthroplasty. *J Bone Joint Surg Am.* 2013;95(11):1002-11.
13. Ryssman DB, Myerson MS. Total ankle arthroplasty: management of varus deformity at the ankle. *Foot Ankle Int.* 2012;33(4): 347-54.
14. DeOrio JK. Peritalar symposium: total ankle replacements with malaligned ankles: osteotomies performed simultaneously with TAA. *Foot Ankle Int.* 2012;33(4):344-6.